HET UITSNIJDEN DER KEELAMANDELEN
(TONSILLEKTOMIE)

H. J. MALAN

HET UITSNIJDEN DER KEELAMANDELEN
(TONSILLEKTOMIE)

HET UITSNIJDEN DER KEELAMANDELEN

(TONSILLEKTOMIE)

AKADEMISCH PROEFSCHRIFT

TER VERKRIJGING VAN DEN GRAAD VAN DOCTOR IN DE GENEESKUNDE, AAN DE UNIVERSITEIT VAN AMSTERDAM, OP GEZAG VAN DEN RECTOR-MAGNIFICUS Jhr. Dr. J. SIX, HOOGLEERAAR IN DE FACULTEIT DER LETTEREN EN WIJSBEGEERTE, IN HET OPENBAAR TE VERDEDIGEN OP DONDERDAG 29 JANUARI 1920 DES NAMIDDAGS TE 4 UUR, IN DE AULA DER UNIVERSITEIT DOOR

HERMANUS JOHANNES MALAN,

GEBOREN TE STELLENBOSCH (ZUID-AFRIKA)

DRUK DE BUSSY

Aan
mijn Ouders en Zuster

Bij de beeindiging van dit proefschrift grijp ik gaarne de gelegenheid aan, U Hoogleeraren der mediese en filisofiese fakulteiten voor het van U genoten onderwijs dank te zeggen.

Inzonderheid zij het mij vergund tot U Hooggeleerde Burger, Hooggeachte Promotor een afzonderlik woord van dank te richten. Uw grote welwillendheid, uw onvermoeide belangstelling en uw krachtige steun, die ik bij de bewerking van dit proefschrift heb mogen ondervinden zullen mij altijd in danbare herinnering blijven.

Ook dank ik U voor de gelegenheid mij gegeven om onder uw gewaardeerde leiding een tijd als uw assistent werkzaam te kunnen zijn. Als ik in het verre Zuiden zal zitten zal ik nog vaak terug denken aan nuttige wenken door U gegeven, aan aangename dagen op uw kliniek doorgebracht.

Voorts dank aan U allen die mij bij het tot stand brengen van dit werk hebt ter zijde gestaan.

INHOUD.

HOOFDSTUK I:

HOOFDSTUK II:

HOOFDSTUK III:

HOOFDSTUK VI:

HOOFDSTUK VII:

HOOFDSTUK VIII:

HOOFDSTUK IX:

HOOFDSTUK I.

De fysiologiese funktie der amandelen.

Het vraagstuk der tonsillektomie — haar recht van bestaan, haar aanwijzingen — kan niet worden behandeld, zonder dat allereerst de fysiologiese en vitale waarde der amandelen is vastgesteld.

Wij staan hier voor een nog onopgelost raadsel. Velerlei zijn de funkties, aan de amandelen toegekend in de loop der eeuwen. Gaat men de talrijke hypothesen na, dan treft het ons, dat zij in haar chronologiese opeenvolging geenszins de afspiegeling zijn van het zich gestadig wijzigend en ontwikkelend geneeskundig inzicht, maar dat oude en afgedankte hypothesen opnieuw verschijnen en dat de alleroudste, die aan de amandelen elke bijzondere betekenis ontzegden, op grote schaal wederom worden gehuldigd. Merkwaardigerwijze worden deze organen door niet weinigen beschouwd als schadelikheden zonder meer; door enkelen zelfs als een „vergissing van de natuur". Ook is het opvallend, dat de opgestelde hypothesen herhaaldelik lijnrecht tegen elkaar ingaan en aan dit raadselachtig orgaan tegenovergestelde funkties worden toegedicht.

I—III. Negatieve theorieën.

I.

De oudste schrijvers hebben de amandelen beschouwd als *klieren*, zonder haar een specifieke funktie toe te kennen. Zoo deelt Hippocrates [1]) ze in bij de halsklieren. Celsus [2]) spreekt eenvoudig van „de klieren". Fabricius [3]) noemt ze de klieren

[1]) Hippocrates, medicorum Graecorum, XXXII, p. 241, ± 300 v. C.
[2]) Celsus, De Medicina Lib. 7, Cap. 12, 1e helft der 1e eeuw.
[3]) Fabricius, Opera Omnia Anatomica et Physiologica, p. 318, 16e eeuw.

aan beide zijden der fauces. MORGAGNI [1]) komt op tegen de opvatting der amandelen als klieren in ontleedkundige zin, maar laat zich verder niet uit over hetgeen ze wel zijn.

II.

FLAK [2]) verzekert, dat de amandelen organen zijn van atavisties karakter en zonder enig nut. Ik stel hier tegenover de onderzoekingen van GULLAND [3]), die aantoont, dat door het dierenrijk heen naar boven de amandel een meer samengestelde bouw verkrijgt en een vermeerderde aktiviteit van leukocytenvorming.

III.

KÖLLIKER [4]) ziet in de amandelen niets anders dan „*indifferentes Füllgewebe*", zonder specifieke funktie.

In de nieuwere tijd wordt wederom, vooral in Amerika, de mening veel gehuldigd, dat de amandelen fysiologies geheel zonder betekenis zijn. Als voorbeeld noem ik ROBERTSON [5]), die de later te noemen bactericide en phagocytaire theorieën verwerpt, zonder er een andere voor in de plaats te stellen. Integendeel beroept hij zich op het feit, dat van het wegnemen der amandelen schadelike gevolgen niet bekend zijn. Door anderen ook wordt dit negatieve feit beschouwd als een bewijs, dat aan de amandelen geen fysiologiese funktie toekomt.

IV—VI. MECHANIESE THEORIEËN.

IV.

Ruim anderhalve eeuw geleden heeft CHESELDEN [6]) aan de amandelen een drieledige funktie toegekend. In de eerste plaats zouden zij bij het slikken *de bete naar de keelingang richten.*

---

1) MORGAGNI, Adversaria Anatomica, I art. 26, p. 17.

2) FLAK, Med. Record, Bd. 50, pag. 304, aangehaald volgens Levinstein, A. f. L. XXIII p. 116.

3) GULLAND, The Funtion op the tonsils. Edinburgh Med. Journ. p. 435, 1891.

4) KÖLLIKER, Ref. Sitzungb. der physik.—mediz. Gesell. in Wurzburg p. 86, 1883.

5) ROBERTSON, Journ. of Amer. Med. Assoc. Aug. 28, 1909.

6) CHESELDEN, The Anatomy of the Human Body V Ed. 1756, p. 144.

V.

In de tweede plaats zouden zij met de huig *de fauces afsluiten* bij de neusademhaling.

VI.

KENYON en KRADWELL [1]) zien in de amandelen een absoluut noodzakelik steunapparaat voor de Mm. palatoglossus en palatopharyngeus.

VII—IX. SECRETOIRE THEORIEËN.

VII.

De derde funktie, die CHESELDEN aan de amandelen toekende, was het *glibberig maken van de bete* bij het slikken. Dit zou tot stand komen doordat de tongrug tegen de amandelen werd aangedrukt. In latere tijd is deze leer beleden door BOSWORTH [2]), die overigens de amandelen als pathologiese vormsels opvat.

VIII.

ROSSBACH [3]) ziet in de slijmvorming door de in de amandelen gelegen acineuse klieren méér dan een louter mechanies moment. Hij, zoowel als VON HOFFMANN [4]), neemt aan, dat het amandelslijm een scheikundig ferment bevat, analoog aan het ptyaline. Deze organen zouden dus een aktieve rol spelen bij het chemisme der spijsvertering.

IX.

TOURTUAL [5]) spreekt in zijn „Nieuwe onderzoekingen over de bouw van pharynx en strottenhoofd van de mensch" van de amandelen als „slijmholten", welker taak zou zijn door middel van het afgescheiden slijm *de wrijving tusschen de achterwand van de pharynx en de gehemeltebogen te verminderen,*

GOSSET [6]) en GRIFFIN [7]) zeggen, dat het slijm dient om de fauces en pharynx glibberig te maken.

---

[1]) KENYON en KRADWELL, Annals of Otol. V. XXV, p. 862, 1916.

[2]) BOSWORTH, Congrés Intern. des Sc. Méd. 8me Ses. p. 54, 1884, Copenhagen.

[3]) ROSSBACH, Deut. med. Wochen XIII, p. 389, 1887.

[4]) VON HOFFMANN, Prakt. Arzt, p. 97, 1887,

[5]) TOURTUAL, aangehaald volgens LEVINSTEIN, A. f. Lar. XXIII, p. 75. 1910.

[6]) GOSSET, Lancet XXVII, p. 648, 1834—35. Hypertrophy and Removal of the tonsillar glands.

[7]) GRIFFIN, Laryngoscope XVII p. 616, 1907. Destructive Properties of the Lymphatics, the tonsils, their Function etc.

X. Resorptie-theorie.

Scanes Spicer [1]) met Hingston Fox [2]) schrijft aan de amandelen, in stede van een secernerende, een resorberende rol toe, omdat, zegt Fox, hun bouw die is van een absorberende klier.

Verder konkluderen zij:

1⁰. dat de amandelen een vloeistofverlies in de ekonomie tegengaan door het resorberen van overtollige mondafscheiding — vooral tussen de maaltijden —, omdat ze als sponzen zijn van weefsel en opbouw („texture and structure");

2⁰. dat ze zekere voedseldelen opnemen als het voedsel bij het slikken langs hen voorbij geperst wordt, en dat ze door het resorberen van deze voedselelementen zullen fungeren als voedsters der jonge leukocyten en zo een deel van het bloedbereidend apparaat uitmaken, waarvoor ook de rijke bloedstoevoer zou pleiten.

Verscheidene jaren later is het resorberend vermogen der amandelen aan proefondervindelik onderzoek onderworpen. Hodenpyl [3]) bracht vaste stoffen op het amandeloppervlak van dieren en kwam bij daarop volgend onderzoek der amandelen tot het besluit, dat door het gezonde slijmvlies heen resorptie niet plaats heeft.

Goodale [4]) meende, dat wellicht toch resorptie mogelik zou zijn door het fijnere en lossere slijmvlies der krypten. Hij experimenteerde bij menschen op vergrote amandelen, tot welker verwijdering besloten was, en spoot daar karmijnrood in waterige oplossing in de krypten. Na verschillende tusschenpozen werden de amandelen verwijderd en in seriesneden onderzocht. Het bleek dat inderdaad karmijnpartikels in het amandelweefsel worden opgenomen. Zij gaan, in de amandel, door de follikulaire lymphruimten in de richting der grotere bindweefselstrengen. Gedurende dit opslorpingsproces zijn de vreemde lichamen onderhevig aan phagocytaire werking der veelkernige neutrophilen in en onder het slijmvlies.

---

1) Scanes Spicer, Lancet II, p. 805, 1888.

2) Hingston Fox, Lancet II, p. 200, 1886.

3) Hodenpyl, Intern. Journ. of Med. Sc., march 1891, The anat. and. physiol. of the Faucial Tonsils with Reference to the Absorption of Inf. Material.

4) Goodale, Archiv. fur Laryngologie VII, p. 90 1898,

HENDELSOHN [1]) bestrooide de amandelen met verschillende poeders (roet, ultramarijn, vermiljoen) en verwijderde ze na vijf minuten tot veertien dagen. Na vijftien minuten bleken reeds koolkorreltjes onder het epitheel aanwezig te zijn. Soortgelijke proeven bij konijnen toonden aan, dat in het na twee dagen gedode dier ook in de hals-lymphklieren kooldeeltjes aanwezig waren.

GOERKE [2]), die deze proeven heeft nagedaan, vond de kooldeeltjes in grotere hoeveelheid alleen in de krypten; in het weefsel zelf slechts enkele korreltjes.

HENKE [3]), die de proeven van GOODALE en HENDELSOHN heeft nagedaan en een aantal konijnen voedsel heeft gegeven, gemengd met roet en oostindiese inkt, verkreeg bij mikroskopies onderzoek negatieve uitkomsten.

LEXER [4]) penseelde bij konijnen de amandelen met staphylo- en streptokokken, uit abscessen verkregen. Algemene infektie der dieren trad niet op. Bij herhaling der proeven met hoogvirulente kokken, die in het bloed gebracht zeer snel de dood teweeg brachten, vond hij, dat in de mond gebracht, zij alleen in zeldzame gevallen infektie veroorzaakten van lichte aard. Evenwel met staphylokokken, die voor konijnen hoog-virulent waren aangekweekt, waren de uitkomsten positief en gingen steeds de dieren te gronde. Reeds na 24 uur konden de kokken onder het pharynxslijmvlies worden aangetoond. Hij komt tot het besluit, dat de splijtzwammen door de amandelen binnendringen. GOERKE is van tegenovergestelde mening, dat nl. de infektie niet door de amandelen, maar door andere delen van het pharynxslijmvlies tot stand was gekomen, in overeenstemming met de opvatting van MENZER. [5])

Ik wijs nog op de vroegere onderzoekingen van RIBBERT [6]) met de bacil der darmdiphtherie bij konijnen. Reincultuur van deze splijtzwam, in de mondholte der dieren gebracht, veroorzaakte de dood binnen twee tot uiterlik veertien dagen. Steeds was er zwelling der hals- en mondbodemklieren. Blijkbaar was

---

1) HENDELSOHN, Archiv. fur Laryng. VIII, p. 476, 1898.
2) GOERKE, Archiv. f. Laryng. XIX, p. 244, 1907.
3) HENKE, Archiv. f. Laryng, XXVIII, p. 231, 1914.
4) LEXER. Archiv. f. Kl. Chirurg. LIV, p. 736, 1897.
5) MENZER, Berl. Kl. W. 1902, No. 1, 2.
6) RIBBERT, Deut. Med. W. XIII, 1887, Bacillen der Darm.diphtherie der Kaninchen.

de bacil van de mond uit opgenomen. Volgens RIBBERT kwam als intreeplaats allereerst de amandel in aanmerking. Door de moeilike kleuring heeft hij niet kunnen uitmaken, hoe diep de splijtzwammen in het amandelweefsel binnendrongen.

GOODALE stelde vast, dat onder normale omstandigheden in de amandelkrypten bakteriën steeds aanwezig zijn; meestal echter niet aantoonbaar in het amandelweefsel.

XI. BLOEDVORMENDE THEORIE.

De ontdekking van STÖHR [1]), dat een voortdurende, levendige uittreding van leukocyten door het amandeloppervlak plaats heeft, legde de grondslag voor de beschouwing van de amandelen als bloedbereidende organen. Met name toonden DREWS, FLEMMING en PAULSEN [2]) aan, dat in het biezonder witte bloedlichaampjes zouden worden gevormd, en wel door mitosen in kiemcentra van DREWS volgens KAYSER [3]), PLUDER [4]) en anderen; of wel onmiddellik uit het epitheel der krypten, volgens WOOD. [5]) (Zie voorts boven, onder X, SCANES SPICER en HINGSTON FOX.)

XII. THEORIE DER INTERNE AFSCHEIDING.

Ongeveer in dezelfde tijd is een andere theorie opgedoken, van HARRISON ALLEN [6]), die nl., welke aan de amandelen een inwendige sekretie toeschreef. Zij steunde vooral op het klinies veelvuldig waargenomen feit, dat wegneming van hypertrofies amandel- en adenoiedweefsel een uiterst gunstige invloed heeft zoowel op de lichamelike als geestelike toestand van kinderen. Proefnemingen met inspuiting van amandel-aftreksel bij dieren hebben uiteenlopende uitkomsten opgeleverd: MASINI [7]) vond daarbij verhoging, SCHEIER [8]) daarentegen verlaging van de bloeddruk, terwijl PUGNAT [9]) noch het een noch het ander kon waarnemen.

---

1) STÖHR, Virchows Archiv. XCVII. p. 211, 1884. Ueber Mandeln und Balgdrüsen.

2) Drews, FLEMMING, PAULSEN, Archiv. f. mikr. Anat. XXIV, pp. 50, 355, 338, 345, 1885.

3) KAYSER, Heymans Handbuch. Der Rachen, p. 251, 1899.

4) PLUDER, Monat. f. Okrenh. XXXII, p. 164, 1898.

5) WOOD, Central. f. Ohrenh. III, p. 251, 1905. Die Function der Mandeln.

6) HARRISON ALLEN, American Laryngol. Association, Sept. 1891, Aang. Goerke A. f. L. XIX, p. 254, 1907.

7) MASINI, N.Y.Med. Journ LXVIII, p. 418, 1898, the Internal Secretion of the Tonsils.

8) SCHEIER, Berl. Laryng. Gesell. XIV, p. 49, 1903, zur Physiol. der Mandeln.

9) PUGNAT, Bullet. d. l. Soc. d. Oto—Laryng. Belge XVIII, p. 193, 1903.

XIII—XV. Transsudatie-theorie.

Brieger [1]) heeft in 1899 een „doorstromings"-hypothese opgesteld. De lymphocyten, die door het amandeloppervlak naar buiten treden, komen aldaar passief, met de lymphstroom, die alle weefselspleten vult. De oorzaak van deze stroming zou het drukverschil zijn tussen de toevoerende lymphvaten en aan het vrije oppervlak. Hoe hoger de bloeddruk, hoe sneller de doorstroming en hoe groter het aantal doortredende lymphocyten. Naar die mate echter heeft ook het epitheel méér te lijden. Volgens Brieger en diens leerling Goerke [2]) zou hier een tijdelike scheiding van de epitheelcellen tot stand komen, die zich weer sluit wanneer de stroomsterkte afneemt; hetgeen volgens Stöhr niet het geval is.

Als steun voor Brieger's theorie haalt Goerke [2]) het feit aan, dat bij oudere individuën met long-anthrakosis geen spoor van koolpigment in de amandelen wordt gevonden.

Ter bestudering van het vraagstuk in hoever de lymphbaan door de amandelen voert; vooral met het oog op de vaak voorkomende akute amandelontstekingen na neusoperaties — de „traumatische Angina" van Fraenkel — heeft men zoowel korpuskulaire als opgeloste stoffen onder het neusslijmvlies gebracht.

Von Lénart [3]) spoot bij dieren emulsies van roet, Berlijnsch blauw, vermiljoen en met name oostindiese inkt in op verscheidene plaatsen onder het neusslijmvlies. Na 24 uur konden deze stoffen worden aangetoond in beide amandelen, ook wanneer slechts aan één zijde was ingespoten. Zij zaten overal in de lymphruimten der amandel, ook in de follikels, bijna uitsluitend ingesloten in leukocyten. Ook waren zij nog aan te tonen in het epitheel en in leukocyten, die tussen de epitheelcellen naar het oppervlak gaan. v. Lénart betoogt de waarschijnlikheid, dat de aangetoonde deeltjes door de lymphstroom naar de amandel zijn gevoerd.

Schoenemann [4]) spoot bij enige patiënten met vergrote amandelen, die verwijderd moesten worden, Lugol's oplossing in de linker

---

[1]) Brieger. Archiv. f. Laryng. XII, p. 254. 1899.
[2]) Goerke, t. a p.
[3]) Lenart, Archiv. f. Laryng. XXI, p. 463, 1909.
[4]) Schoenemann, Archiv. f. Laryng. XXII, p. 251, 1909.

onderste neusschelp in. Zes uur later werden de amandelen gedeeltelijk weggenomen en kon bij scheikundig onderzoek in het verwijderde weefsel van beide amandelen jodium worden aangetoond.

HENKE [1]) heeft de onderzoekingen van v. LÉNART herhaald en bevestigd. Hij vond de roetdeeltjes in beide amandelen, ook wanneer alleen aan één kant was ingespoten. De zitplaats der deeltjes wees op overbrenging door de lymphstroom. In de bloedvaten kon hij geen roet aantonen. Ook onder het mondslijmvlies ingespoten roet kon hij in de amandelen terugvinden. Langere tijd na de inspuiting was in de amandelen geen roet meer waarneembaar. HENKE besluit uit zijn onderzoek, dat de amandelen zijn op te vatten als open lymphe-klieren, met het vrije oppervlak naar de mondholte gekeerd. Haar brongebied is het slijmvlies van neus en mond. De roetdeeltjes treden voor een groot deel door het vrije oppervlak der amandelen naar buiten. De uittreding in leukocyten is slechts een ondergeschikte vorm. De meerderheid gaat in een vrije lymphstroom tussen de epitheelcellen door naar buiten.

AMERSBACH [2]), die de proeven van HENKE met velerlei voorzorgen heeft nagedaan, meent dat HENKE het slachtoffer is geworden van een dwaling en dat deze uiterst fijne waterdroppeltjes voor roetdeeltjes heeft aangezien. Door eigen onderzoek acht hij het bewijs geleverd, dat vervoer van korpuskulaire elementen van het neusslijmvlies naar de amandelen niet bestaat en dat een lymphstroom van de neus naar de amandelen niet bewezen is. Wel heeft hij bij honden ingespoten stofdeeltjes kunnen aantonen in de mandibulaire lymphklieren, zelfs mikroskopies.

BLUM [3]) heeft bij marmotjes onoplosbare stoffen en splijtzwammen ingespoten in de halsklieren en later het ingespotene teruggevonden in de amandelen en in het mondslijm. Terwijl tevoren de mening gold, dat de lymphstroom liep in de richting van de amandelen naar de halsklieren, zou uit deze proeven het omgekeerde blijken.

---

[1]) HENKE, Archiv. f, Laryng. XXVIII, p. 231, 1914.
[2]) AMERSBACH, Archiv. f. Laryng. XXIX, p. 59, 1915.
[3]) BLUM. Laryngoscope, 1915, p. 666.

Het aldus niet voldoend vastgestelde feit van een konstant door de amandel naar buiten gaande lymphstroom is op tweeërlei wijze gebruikt om aan de amandel een nuttige funktie toe te dichten.

XIII.

MINK [1]) beschouwt de amandelen als „transsudatie-klieren." De door de amandel voortdurend naar buiten tredende lymph dient om *de inademingslucht met waterdamp te verzadigen.* De inademingslucht gaat volgens hem in hoofdzaak in twee stromen aan weerszijden van de fauces naar beneden en heeft aldus gelegenheid het op de amandelen rijkelijk uittredende vocht op te nemen.

De door MINK aanvaarde doorstromingshypothese voert hem er toe het beeld der akute amandelontsteking in een ander licht te beschouwen dan gemeenlik geschiedt. Het ligt voor de hand, dat bij een aantal infektieziekten de lymph, die door de amandel heenstroomt, pathologies zal zijn veranderd. De invloed, die hiervan de amandel ondervindt, uit zich als een akute angina, die dus in de grote meerderheid der gevallen niet is een primaire ontsteking, maar, secundair, een uiting van algemene infektie. Deze stelling is reeds in 1883 door LANDOUZY [2]) verkondigd. Voor de hieronder te bespreken afweertheorie (XV) voelt MINK niet. Wel neemt hij aan, dat door de voortdurende lymphstroom de amandelen zelf worden beschut tegen infekties van de mondholte uit.

XV.

Afweertheorie, zie beneden.

XIV—XX. BESCHERMINGSTHEORIEËN.

Behalve die der bloedbereiding is er geen andere amandeltheorie, die zoveel aanhangers heeft als de beschermingstheorie. Dat de amandelen, vooral in de kinderjaren, protektieve toestellen zijn, wachters aan de ingang van spijs- en ademweg, die op grote schaal infektiekiemen onschadelik maken of beletten binnen te dringen, dit staat voor zeer velen vast. Merkwaardiger-

[1]) MINK, Ned. Tijdsch. voor Geneesk. 1916, II, p. 225.
[2]) LANDOUZY, Progrès médic. No. 31, 1883.

wijze echter bestaan er omtrent de wijze, waarop zij deze belangrijke rol vervullen, onder de voorstanders van dit denkbeeld de meest uiteenlopende inzichten. Er zijn verspreide kliniese ervaringen van kinderen, die „vatbaarder" zouden zijn geworden na het verwijderen der amandelen; het tegendeel echter wordt evenzeer en veel krachtiger voorgestaan.

Proefondervindelik is mij alleen bekend het onderzoek van MANGOUBY [1]), die heeft willen nagaan of het inademen van pyogene splijtzwammen schadeliker zou zijn voor dieren met of zonder amandelen. Bij een aantal honden verwijderde hij de amandelen en stelde ze dan aan dezelfde schadelikheden bloot als normale honden; b.v. zette hij ze in hokken, die dierlike stoffen in ontbinding bevatten. De uitkomst was, dat bij de geopereerde dieren diarrhoe en braken optrad; bij de andere niet. Ook verdroegen de geopereerde honden kunstmatige gemengde infekties slechter dan niet geopereerde.

XIV.

GULLAND [2]) meent, dat de vorming van leukocyten in de amandelen zoo groot is, dat naast de toevoeging van een gedeelte aan het bloedstelsel, een ander gedeelte door eigen amoeboiede beweging naar buiten treedt en in de pharynx infektiekiemen door *phagocythose* onschadelik maakt. Deze leer vindt steun bij GRIFFIN [3]) en anderen.

Deze theorie wordt bestreden door BRIEGER, [4]) die aantoonde, dat de elementen van het adenoiede weefsel in overwegende meerderheid geen leukocyten, maar lymphocyten zijn zonder aktieve beweging, die geen korpuskulaire elementen in zich kunnen opnemen. Intussen schijnt het feit, dat deze lymphocyten geen eigen bewegingen hebben, niet zo vast te staan. [5])

---

[1]) MANGOUBY, N. Y. Med. Journ, LXXII, p. 1004, 1900.

[2]) GULLAND, t. a. p.

[3]) GRIFFIN, Laryngos. XVII. p. 616, 1907.

[4]) BRIEGER, Archiv. f. Laryng. XII, p. 254, 1899.

[5]) *Zie* LEVINSTEIN, A. f. L. XXIII, p. 75; STÖHR, Histologie, p. 122; SCHÄFER, Essentials of Histology, p. 36; METSCHNIKOFF, Recherches phagocythaires, 1904, p. 6, (Secties v. wetensch. arbeid, No. 1, Amsterdam).

XV.

Op de door BRIEGER aangenomen lymphdoorstroming van de amandelen (bl. 7) gronden hij en GOERKE [1]) hun *afweertheorie*. De voortdurende lymphstroom zou het binnendringen van infektiekiemen beletten. Aldus is de lymphatiese ring van WALDEYER „een hoogst belangrijk beschuttingsorgaan van het lichaam". Tot steun haalt GOERKE het kliniese feit aan, dat amandelvergroting op de kinderlike leeftijd, waarop bescherming het meest van node is, het veelvuldigst voorkomt. Ook haalt hij de bewering van FRAENKEL [2]) aan, dat kinderen met vergrote amandelen minder gemakkelik dan andere door diphtherie zouden worden aangetast. Ook HENKE neemt aan, dat de door hem (bl. 8) beschreven lymphstroom een hinderpaal vormt tegen het binnendringen van infekties. Eveneens RICHARDS, [3]) MANGOUBY en vele anderen.

XVI.

SCHOENEMANN [4]) acht de zelfde lymphstroom ook in staat, reeds in het organisme binnengedrongen *infektiekiemen onschadelik te maken*. Hoofdzaak in de amandelen is het lymphadenoiede weefsel en er is geen principieel verschil tussen lymphklieren en amandelen. Hoofddoel van beide is: het onschadelik maken van kiemen, dank zij de overgeërfde genuïene celwerkzaamheid van het adenoiede weefsel. (Voor de betekenis van het adenoiede weefsel, zie PEKELHARING. [5]) WRIGHT [6]) beschouwt bij het mensenras de amandel als de hoogst ontwikkelde van alle lymphklieren. Zij vormt de eerste der inwendige filters, die op de weg liggen tussen de mond en de vena cava.

XVII.

RICHARDS noemt de krypten retorten, waarin de infektiekiemen worden vernietigd of zó veranderd, dat zij in vrede met hun gastheer leven. Ook WRIGHT huldigt de *immuniteits*theorie, die ons noodzaakt een evenwicht van het organisme aan

---

1) GOERKE, Archiv. f. Laryng. XIX, p. 244, 1907.
2) FRAENKEL, Archiv f Laryng. IV, p. 130, 1896.
3) RICHARDS, N. Y. Med. Rec. XCV, p. 975. 1909.
4) SCHOENEMANN, t. a p.
5) PEKELHARING, Geneesk. Bladen, Reeks I, No. 1.
6) WRIGHT, N. Y. Med. Journ. LXXXVIII, p. 241. 1908. — òf Lar. 1909. p. 321.

te nemen tussen het epitheel der krypten en het vreemde protoplasma, dat er mee in aanraking is; daar wij steeds splijtzwammen vinden op het epitheel der krypten, zonder aanduiding van hun indringen in de weefsels. Te opvallender is dit, daar proefondervindelik is bewezen, dat karmijnkorreltjes en oliedruppels door het epitheel heengaan. Ook Good [1]) huldigt deze opvatting. Hij beschouwt de krypten als kultuurglazen, waarin allerlei splijtzwammen worden gekweekt, die er vaccinen vormen, welke in de amandel en vandaar in het verdere organisme worden opgenomen.

XVIII.

Comroe [2]) schrijft aan het amandelepitheel bactericide eigenschappen toe.

XIX.

Ashhurst [3]) en Wood [4]) nemen aan, dat de amandelen de funktie hebben toxinen te verwijderen.

De steun voor zijn opvatting, zegt hij, is de welbekende kliniese waarneming, dat bij roodvonk en diphtherie de verschijnselen aan de amandelen enige dagen na het begin der ziekte — na andere symptomen — optreden.

XX.

Blum [5]) werpt de mogelikheid op, dat de amandelen een beschuttende rol vervullen ten opzichte *van de oren*. Hij heeft opgemerkt, dat oorpijn en oorontsteking niet zeldzaam zijn bij getonsillektomiseerde kinderen. Omtrent de wijze waarop deze beschutting zou werken geeft hij geen nadere vingerwijzing.

XXI. Infektie-theorie.

Stöhr [6]), op wiens onderzoek de afweertheorie van Goerke in hoofdzaak steunt, heeft haar van de hand gewezen. Hij heeft aangetoond, dat het epitheelbekleedsel der amandelen door de doortredende lymphocyten wordt beschadigd en dat daarbij „Epithellücken", „physiologische Wunden", ontstaan, wat door

1) Good, Laryngoscope XIX p. 439. 1909.
2) Comroe. N. Y. Med. J. V. 100, p. 49. 1914. The Use and Abuse of Tonsils.
3) Ashhurst, The Amer. Journ of the Med Sci. July 1909.
4) Wood, l. a. p.
5) S. Blum, Theory of tonsillectomy (Laryngosc. 1905, p. 661).
6) Stöhr, Virchows Archiv XCVII. p. 211, 1884. Ueber Mandeln und Balg drüsen.

GULLAND en anderen wordt bevestigd. Deze wondjes worden door STÖHR en velen na hem beschouwd als bressen in de epitheelwal, die als het ware de ziektekiemen der mondholte tot binnentreden noden. Dit is de grondslag der *infektie-theorie*, die de amandel beschouwt als de intreepoort van een groot aantal infekties. Zo noemt WINSLAW [1]) de amandelen een voortdurende bedreiging van het organisme.

De argumenten voor deze mening zijn in hoofdzaak deze drie:

1°. het kliniese feit, dat zovele infektieziekten met een amandelontsteking aanvangen, in de eerste plaats akuut gewrichtsrheumatisme, resp. dat zo dikwels aan anginae zich andere ziekteverschijnselen aansluiten, zoals sepsis, nierontsteking enz.;

2°. de door vele onderzoekers in de amandelkrypten aangetoonde rijke virulente bakteriologiese flora, b.v. door WINCKLER [2]), die in de krypten van een dertigtal door tonsillektomie verwijderde amandelen reinkulturen van streptokokken, soms ook staphylokokken en diphtherie-achtige bacillen aantoonde;

3°. (ex juvantibus) het resultaat der tonsillektomie, waardoor, in een lange reeks van ervaringen, een einde werd gemaakt aan telkens terugkerende lakunaire of peritonsillaire ontstekingen.

Enigszins anders is de beschouwing van PERRY [3]), die er op wijst, dat de amandel een lymphklier is, slechts voor ruim de helft door kapsel omgeven, terwijl het overige gedeelte onbeschermd in de mondholte openstaat. Hij noemt de amandel een ontwikkelingsdefekt, een droevige vergissing van de natuur. BOSWORTH [4]) zegt kort en krachtig: „het aanwezig zijn der amandelen moet worden beschouwd als een ziekte."

Uiterst talrijk zijn de mededelingen, die aantonen, dat van de meest verschillende infektieziekten de amandelen het uitgangspunt zijn. Ja, sommigen menen, dat er geen algemene of orgaan-ziekte op infektieuse grondslag bestaat, waarvan niet de amandelen de eerste haard vormen. Men wijst voorts op de talrijke infektie-

---

[1]) WINSLAW Maryländ med Journ. 1899. angehaald volgens LEVINSTEIN, t. a. p.

[2]) WINCKLER, Beiträge f. Anat. Phys. d. Ohres, VII, p. 450 1914.

[3]) PERRY, Laryngos. XXVII, p. 490. 1917. The Removal of the tonsils as a prophylactic etc.

[4]) BOSWORTH, t. a. p.

ziekten der kinderjaren, waarbij de amandelen steeds zijn aangetast; terwijl juist op die leeftijd het adenoied weefsel van de pharynx het sterkst is ontwikkeld. LEVINSTEIN [1]) maakt er op opmerkzaam, dat met toenemende ouderdom de „Erkältungsangina" merkbaar afneemt. Moeten wij nu, zoo vraagt hij, aannemen, dat de amandelen in atrofiërende toestand overgaan, omdat de immuniteit is bereikt; of is juist het individu minder blootgesteld, omdat de amandelen in die toestand verkeren?

Omtrent de infektie-theorie, de ziekten die als gevolgen van amandel-infektie worden opgevat en de zich daaraan vastknopende kliniese vraagstukken, verwijs ik naar Hoofdstuk IV.

Overziet men gans de reeks der hypothesen, dan krijgt men het gevoel van grote onzekerheid. De ontleedkundige bouw en de kliniese feiten nopen ons de amandelen een plaats te geven in de rij der lymph-klieren. Evenwel bestaat er in het organisme geen ander voorbeeld van een zó aan de oppervlakte (de mondholte) open liggende lymph-klier. Deze ligging zou ons er eerder toe brengen de amandelen te beschouwen als onderdelen van het grote stelsel van lymphatiese organen, dat zich in de spijsweg bevindt. De bloedbereidende (lymphocyten-bereidende) funktie der amandelen moet voorhands als juist worden aanvaard; hoewel omtrent het lot der nieuwgevormde lymphocyten geen zekerheid bestaat [2]). In ieder geval is het onwetenschappelik, aan deze konstante organen, die geen ontaardingstekenen vertonen, een fysiologiese betekenis te willen ontzeggen. De vergelijkende ontleedkunde geeft geen enkel bewijs voor de mening, dat in de ontwikkelingsgeschiedenis de amandel een achteruitgaand orgaan zou zijn. Evenmin rechtvaardigt haar saamgestelde bouw de opvatting van onverschillig vulweefsel.

De mechaniese theorieën vinden geen steun bij de eenvoudige feiten. Bij grote en kleine amandelen vindt men geen verschil in de slikfunktie of in de gemakkelikheid der neusademhaling, met dien verstande dat bij abnormale vergroting beide funkties stoornis kunnen ondervinden.

Ook de verschillende sekretoriese hypothesen missen de

---

[1]) LEVINSTEIN, Archiv. f. Laryngol. III, p. 75, 1910.

[2]) Zie LEVINSTEIN, t. a. p.

noodzakelike ontleedkundige grondslag. Immers zijn in de amandelen slijmklieren betrekkelik schaars; schaarser dan in het omliggende slijmvlies. Eveneens is de leer der inwendige afscheiding, wat de amandelen betreft, niet meer dan een losse hypothese en door niemand meer voorgestaan,

De opvatting van MINK, dat de amandelen de inademingslucht zouden moeten voorzien van waterdamp, doet de vraag rijzen of dit bij kinderen dan meer noodzakelik is dan bij oudere lieden. Zijn leer van de angina als secundaire aandoening moge — in overeenstemming met de opvatting van de amandelen als lymphklieren — voor een deel der gevallen juist zijn, zeker kan zij niet, zoals hij het wil, gelden voor de meerderheid der anginae. Ook is de grondslag zijner leer, de doorstromingstheorie, allerminst bewezen.

Veel belangstelling wekt nog steeds de opvatting der amandelen als beschermende organen, als krachtige verdedigingsmiddelen tegen infektie. Voor zo ver zij als lymphklieren zijn op te vatten, kan hun zulk een betekenis niet worden ontzegd. Overigens is de afweertheorie nog aan gerechte twijfel onderhevig. Een voortdurende, naar de mondholte gerichte lymphstroom, indien zij al bewezen ware, zou toch alleen de plaats der doorstroming en niet de verdere delen van mond- en keelholten tegen het indringen van infektiekiemen kunnen beschutten. Alleen van de immuniteitsleer zou een algemene beveiliging kunnen worden verwacht, maar zij is ten opzichte van de funktie der amandelkrypten nog al te weinig vaststaand. Ook is in ieder geval tot heden de beschermende funktie der amandelen niet door kliniese feiten bevestigd.

Evenmin echter, naar het mij voorkomt, de infektietheorie. Dat van zieke amandelen algemene infekties en verwijderde plaatselike ontstekingen kunnen uitgaan, is theoreties aan geen twijfel onderhevig. Dat aldus zowel akuut als slepend ontstoken amandelen een gevaar opleveren voor het organisme — evenals een zieke appendix, etteringen van neusbijholten en van tandkassen, — dit is door een zeer rijke kasuïstiek afdoende vastgesteld. Om echter op grond daarvan de normale amandel een schadelik orgaan, een bedreiging voor de gezondheid te noemen, en een theorie op te stellen, die de gevaarlikheid der amandel verheft tot haar natuurlike funktie, dit lijkt mij wel een weinig te ver gegaan.

HOOFDSTUK II.

Behandeling van Amandelziekten.

Reeds in de lang vervlogen oudheid bestonden er bij ziekten der amandelen zowel behoudende als radikale behandelingswijzen en betrekkelik weinig zijn door de jaren heen de behandelingsmethoden in beginsel gewijzigd. Deze zijn saam te brengen tot twee hoofdgroepen: de niet-chirurgiese en de chirurgiese.

Tot de eerstgenoemde behoort de toepassing van warmte, als pappen en verbanden, van koude, van mondspoelingen en gorgeldranken, al of niet verbonden met purgantia, koortsmiddelen, bloedonttrekkingen, koppen zetten en zweetmiddelen.

Als niet-chirurgiese plaatselike behandelingswijzen moeten worden genoemd: het uitspoelen en penselen der krypten, en de zuigbehandeling.

Chirurgiese methoden zijn het insnijden van abscessen, het klieven van amandelbruggen, het wegknippen van amandelkwabben, de galvanokaustiek, de tonsillotomie, de tonsillektomie en bij de ouden ook nog de luchtpijpsnede (tracheotomie of bronchotomie).

Onder al deze behandelingswijzen is de algehele verwijdering der amandel (uitpellen, enukleatie, tonsillektomie) volstrekt niet een van de jongste. Reeds vóór onze tijdrekening spreekt HIPPOCRATES [1]) van het wegkrabben van de amandel met de vingers. In de eerste helft der eerste eeuw raadt ook CELSUS [2]) de volkomen verwijdering aan van door ontsteking hard geworden amandelen. Volgens DAVIES [3]) zouden ook AETIUS in 490, PAUL AEGINA in 750 en ALBUCASIS in 1120 dergelike operaties hebben aanbevolen. Later is de operatie in onbruik geraakt.

---

1) HIPPOCRATES, Medicorum Graecorum opera omnia XXXII, p. 241.
2) CELSUS, De Medicina Lib. 7, Cap. 12.
3) DAVIES, Adenoids and Tonsils. Laryng. 1910, XX, p. 1028.

In 1509 schijnt PARÉ [1]) haar niet te hebben aangedurfd. Hij raadt bij amandelontsteking met adembezwaren purgeren en aderlaten aan; voorts koppen achter in de nek en op de schouders, aanleggen van laatbanden, gorgelen en adstringeren en bij abscesvorming insnijden met het lancet. Neemt de zwelling ten spijt van deze middelen toe en dreigt verstikking, dan moet de luchtpijp worden geopend.

Geheel dezelfde raad geeft in het begin der achttiende eeuw GARENGEOT. [2])

Volgens HEISTER, [3]) in 1718, worden door koppen en aderlaten koud vuur en andere nadelige verwikkelingen tegengegaan. Komt het bij niet-genezing tot vorming van een scirrhus, dan moeten verwekende gorgeldranken en omslagen om de hals worden gegeven. Zit bij verzwering de keel haast dicht gezwollen, dan moet het absces worden ingesneden met een met linnen of pleister omwonden lancet. Vaak, zegt HEISTER, worden de amandelen na beiderzijdse ontsteking zo groot, dat ze de keel bijna afsluiten en dat slikken bijna onmogelik wordt en verstikking dreigt. In dergelike gevallen, waar medecijnen niet helpen, moeten de amandelen gedeeltelik worden weggenomen. Daar uitsnijden te pijnlik, te wreed en ook te moeilik is, gebruikt hij twee andere middelen:

1°. Caustica, die hij dageliks aanwendt, tot zóveel van de amandel weg is als gewenst. De gehele amandel behoeft niet weg, niet alleen omdat het zo lang duurt, maar omdat het schadelik kan werken op de onderliggende weefsels.

2°. Snoeren. De snoer wordt aangelegd met of zonder een bepaald instrument en in situ gelaten tot de volgende dag, wanneer een nieuwe wordt aangelegd. Dit wordt voortgezet tot het stuk afvalt.

GOSSET [4]) noemt in 1834 nog de snoer het meest gebruikelik instrument bij de behandeling van hypertrofie der amandelen.

---

[1]) PARÉ, Les ouvres 11e Edit 8e Livre Chap VI.

[2]) GARENGEOT, Traité de operations de chirurgie Tom III.

[3]) HEISTER, Chirurgie 4e Aufl., 1743, Kap. 94.

[4]) GOSSET, Lancet V 27 p. 648, 1834—35 „Hypertrophy and removal of the tonsillar glands".

CHESELDEN [1]) bracht met een sonde de snoer om de amandel of wel hij doorstak deze met een naald, trok een dubbele draad door en doorsneed de amandel met twee snoeren. Ik haal ook nog aan DIONIS [2]), die zich in 1672 tegen het wegnemen van de amandelen uitsprak. Hij vond de operatie te wreed, maar ook ongewenst met het oog op de funktie, die hij aan de amandelen toekende. Hij hield zich bij ontstekingen aan gorgelen, aderlaten en insnijden.

Intussen werd de gedeeltelike verwijdering der amandelen, de *tonsillotomie*, steeds meer een erkende behandelingswijze, waarvoor in de tweede helft der achttiende eeuw betere instrumenten werden uitgedacht.

LOUIS van Parijs zou in 1774 het eerst de schaar hebben aangegeven. In 1833 beveelt MAYO [3]) een gekromde schaar aan; BENJAMIN BELL [4]) in 1783 een speciale tonsillotoom. De tonsillotomen, die nu nog het meest gebruikt worden, zijn die van PHYSICK [5]) van 1827, gemodificeerd volgens MACKENZIE en van FAHNESTOCK [6]) van 1832, gemodificeerd volgens MATHIEU.

Sedert heeft de tonsillotomie met een dezer instrumenten zich als een veel gebruikte operatiewijze gehandhaafd. Daarnaast wordt, maar op veel kleiner schaal, de tonsillotomie ook gedaan met de koude of de galvanokaustiese staaldraadlis. De laatste is hoofdzakelik aangegeven als methode bij volwassenen, omdat daar algemeen meer gevaar van bloeding wordt geducht dan bij kinderen. Anderen zijn juist bij de brandmethoden beducht voor nabloeding. Zo FREER [7]), die een gebrande wond voor verraderlik houdt ten opzichte van bloeding. Ook zijn er vooral onder de chirurgen, die als regel de tonsillotomie uitvoeren met het geknopte mes waarmee de met een tang gepakte amandel van beneden naar boven langs de randen der gehemeltebogen wordt afgesneden. [8]) BLANDIN [9]) sneed eerst van boven en dan van

---

1) CHESELDEN, Anatomy, 1720.
2) DIONIS, Verhandeling van alle de chirurgiese operatiën 1730. Uit het Fransch.
3) MAYO, Lancet XXVI, 1833—34, p. 93.
4) B. BELL, Volgens Davies.
5) PHYSICK, Americ. Journal of Med. Sc. I. Volgens Real Encyclop. 4e Aufl.
6) FAHNESTOCK, Amer. journ. of Med. Sc. 1832, XI, volgens Real Encyclop 4e Aufl.
7) FREER, Laryngos. V. XIX, p. 396, 1909.
8) HEATH, A manual of minor Surgery and Bandaging 1880, p. 113.
9) BLANDIN, Lancet XXVI 1833—34, p. 632.

beneden. BLOCH [1]) zegt: men kan haast overal bij amandelvergroting naar willekeur het mes of de tonsillotoom gebruiken, behalve als er een steen in de amandel zit; dan moet men het mes gebruiken. Anderen, vooral de Fransche keelartsen, gaven er de voorkeur aan, met de tang van RUAULT van de amandel zoveel weg te knippen als maar pakbaar was. Zo is in het eind der negentiende eeuw de tonsillotomie de algemeene behandelingswijze geworden bij amandelvergroting.

Bij de in de kinderjaren zoveel voorkomende vergroting der drie amandelen wordt door de grote meerderheid der keelartsen in één zitting het adenoied verwijderd en de beide amandelen met de tonsillotoom verkleind.

Veel minder eensgezindheid heerst er ten opzichte van de behandeling van slepend ontstoken amandelen. Voor het ziektebeeld der „tonsillitis chronica" zie hoofdstuk IV, bl. 63.

Bestaat slepende ontsteking tegelijk met vergroting der amandel dan werd tot voor weinig jaren algemeen de tonsillotomie toegepast, en wel werd in de hier besproken gevallen deze bij voorkeur gedaan met de galvanokaustiese lis. [2])

Was de amandel niet vergroot en met de tonsillotoom moeilik te pakken, dan werden andere methoden aangewend en wel:

1. *Gorgelen.* Met het gewone luidruchtige gorgelen bereikt de gorgeldrank de amandelen niet. Men sluit met tong en zacht gehemelte de mondholte af en drijft door een fijne opening luchtbelletjes naar buiten. Wil men het vocht werkelik in aanraking brengen met de amandelen, dan gorgele men volgens de methode van VON TRÖLTSCH [3]), of nog vóór hem aangegeven door RUPPIUS [4]), d.w.z. men neme in de mond een klein slokje van de drank, houde het hoofd ver achterover en voere slikbewegingen uit. Door de stand van het hoofd, ver achterover, wordt het vocht niet werkelik ingeslikt, maar blijft het in de fauces, in aanraking zowel met de achterwand van de pharynx als met de amandelen. Ook worden door de slikbewegingen de amandelen enigszins leeggeperst en volgezogen met de gorgeldrank.

---

[1]) BLOCH, HEYMANS, Handbuch. Der Rachen p. 582.

[2]) MORITZ SCHMIDT. Die krankh. d. ob. Luftwege 1894, p. 227.

[3]) VON TRÖLTSCH, Lehrbuch der Ohrenheilkunde 7e aufl. p. 396, 1881; 1e aufl. 1867.

[4]) RUPPIUS, Ammons Monatsch. Bd. 2, p. 346, 1839. „Das ausbaden u. ausgurgeln des Rachens u.s.w."

2. *Penselingen* van het amandeloppervlak met desinfekterende en adstringerende oplossingen of branden met scheikundige caustica. THOST [1]) heeft sedert jaren bij de konservatieve behandeling het oude middel toegepast van de amandel met jodium-tinktuur te penselen. HOFFMANN [2]) heeft goede gevolgen gezien en beveelt aan het penselen der krypten met malachiet-groen-oplossing, die specifieke werking op streptokokken zou hebben. HORNE [3]) zegt heel goede resultaten te hebben door flinke kauterisatie met de nitras argenti-stift.

3. *Uitlepelen en penselen van krypten.* Ziet men in een geopende krypte een amandelprop zitten, dan wordt met een scherpe lepel deze eruit genomen. In de regel vindt men dan in de lepel ook zacht (ziek) amandelweefsel. Na het uitlepelen wordt veelal de krypte, voor zover dat gaat, gepenseeld met jood-tinktuur of andere middelen en deze behandeling meermalen herhaald.

Iets hierop gelijkend is het mechanies reinigen der krypten van SPIESS [4]) met een met watten omwonden amandelhaakje.

4. *Uitspoelen der krypten.* Een buisje met omgebogen punt wordt in de zichtbare openingen van krypten gebracht en een licht desinfekterende vloeistof ingespoten, die uit de mond afloopt. Zie bv. SCHEIBE. [5])

WILBERG [6]) wijst erop, dat TORNWALD jaren tevoren, goede resultaten kreeg door uitspuiting met 1% chloorzink-oplossing.

SIKKEL [7]) spuit met physiologiese zoutoplossing, collargol of protargol.

5. *Uitdrukken der krypten.* Met verschillend gevormde toestellen wordt op verschillende plaatsen van de amandel krachtig gedrukt. Hierbij wordt krypteninhoud naar buiten geperst.

VON HOFFMANN [8]) drukt ze uit met een om een korentang gewonden wattenkwast; ook BLOCH. [9])

---

1) THOST, Verh. d. Ver. Deutsch Laryng., p. 758, 1912.
2) HOFFMANN, t. z. p., p. 759.
3) HORNE, Lancet p. 634, 1833—34.
4) SPIESS, Ver. Deutscher Lar., 1912, p. 752.
5) SCHEIBE, t. z. p., p. 758.
6) WILBERG, t. z. p., p. 760.
7) SIKKEL, Ned. Tijd. v Gen. p. 1008, 1913, I.
8) V. HOFFMANN, t. a. p.
9) BLOCH, t. a. p.

6. Zuigen. In de amandel wordt passieve hyperaemie opgewekt, resp. ook de krypten leeggezogen(?) door middel van een zuigkop, verbonden met een gummibal, als door KLAPP, POLYAK [1]) e.a. aangegeven. Deze behandelingswijze is in 1907 door VAN ITERSON [2]) bij verschillende keel-, neus- en oorziekten beproefd en vrij warm aanbevolen bij akute ontstekingen der amandelen.

LEHMANN [3]) heeft de zuigtherapie toegepast bij akute en slepende amandelontstekingen en had zulke gunstige resultaten, dat hij het aan iedere praktiese arts dringend aanbeveelt. De zuigklok is gevaarloos en gaat verwikkelingen tegen door het wegzuigen van toxiese stoffen.

STICK [4]) heeft met de stuwing herhaaldelik gunstige invloed gezien, zowel op de hevigheid als op de duur van ontstekingen. Of de methode tans nog veel aanhangers heeft, is mij onbekend; ik heb ze nooit zien toepassen.

7. Klieven („schlitzen") van amandelbruggen. In een krypte-opening wordt een puntig, sikkelvormig mesje ingestoken. De punt wordt in de richting van een naburige krypte-opening door het amandelweefsel heen gestoken tot buiten het amandel-oppervlak en dan de sikkel door het weefselbruggetje heengetrokken. Deze methode, naar het schijnt het eerst aangegeven door v. HOFFMAN [5]), is een tijdlang zeer in de mode geweest en werd warm aanbebevolen. Nog in 1913 meenden GOODALE [6]) en AUERBACH [7]), dat zij doelmatig kan zijn bij niet gekronkelde krypten. Ook SOBERNHEIM [8]) meende, dat in gevallen van slepende amandelontsteking zonder verwikkelingen als rheumatiek of endocarditis, deze methode voldoende kon zijn.

SCHUTTER [9]) roemt het klieven der bruggen gevolgd door penselen met jood-tinktuur. Over het algemeen echter is de geestdrift voor het klieven erg geluwd.

---

1) POLYAK, A. f. Lar. XVIII.
2) VAN ITERSON, Proefschrift, Leiden, 1907.
3) LEHMANN, Mün. med. Woch, LVIII, p. 1474, 1911.
4) STICK, Berl. kl. Woch, p. 1517, 1905.
5) v. HOFFMANN, Prakt. Arzt, 1887, p. 97.
6) GOODALE, Intern. Congr. of Med. London, p. 132, 1913.
7) AUERBACH, Monat. f. Ohrenhk., p. 1433, 1912.
8) SOBERNHEIM, Intern. Congr. of Med., p. 185, 1913.
9) SCHUTTER, Ned. Keel-, Neus-, Oorheelk. Ver., Maart 1919.

BURGER [1]) wijst er op, dat in de regel de gemaakte snede weer dicht groeit. Voor „deze wonderlike kuur" bestaat, meent hij, geen enkele aanwijzing. Van dezelfde mening is ook STEINER. [2]) Ja, hij is van oordeel, dat door het klieven niet zelden het ziekteproces wordt verergerd.

7. *Wegknippen van weefselkwabben uit de amandelen, „morcellement"*. Dit wordt gedaan met een dubbel snijdende tang, b.v. die van RUAULT. De ene arm van de tang wordt in een krypte zo diep mogelik ingevoerd; de andere, zo dat kan, in een andere krypte, of anders eenvoudig op het buitenoppervlak der amandel aangedrukt en het tussengelegen weefsel weggeknepen. Zo mogelik worden in dezelfde zitting nòg een of meer kwabben weggeknipt. Gelukt dit niet goed, dan kan men vooraf door het klieven van een of meer bruggen (zie 6) een stuk weefsel voor het uitknippen geschikt maken. [3])

In onze kliniek worden in zulke gevallen met de neusschaar van STRUIJCKEN door het amandelweefsel heen een of meer insnijdingen gemaakt en dan de tang van RUAULT ingevoerd. Doel van deze behandeling is, een diepe krypte met nauwe opening te veranderen in een minder diepe met wijde opening, waardoor de gelegenheid tot stagnatie wordt verkleind.

Deze *verschillende konservatieve* maatregelen voeren in een deel der gevallen tot genezing resp. tot opheffing der bezwaren. Dit gunstig gevolg mag alleen worden verwacht in gevallen waar de ontsteking der amandel beperkt is, liefst tot een enkele of tot slechts weinige krypten. In de meerderheid der gevallen is het een ontleedkundige onmogelikheid met een der genoemde middelen het komplex der krypten volledig te reinigen of plaatselik te behandelen. In een gunstig geval echter slaagt men erin, met name door het wegknippen van amandelkwabben rondom een krypte, deze te verkleinen, wijder te openen en de stagnatie erin te doen ophouden. Aangewezen voor deze behandeling zijn dus met name de gevallen, waar steeds uit één enkele kryptepopening een prop komt uitkijken. Ligt deze opening op een uitpuilend gedeelte der amandel, dan leent zij zich het allerbest

---

1) Leerboek, p. 361.
2) STEINER, Monat. f. Ohr., p. 364, 1918.
3) AUERBACH, VON HOFFMANN, t. a. p.

voor de genoemde behandeling. Evenwel is steeds te bedenken, dat door het wegknippen van amandelweefsel een later wellicht nodige tonsillektomie technies moeiliker wordt gemaakt.

In veel sterker mate geldt dit laatste voor een behandelingsmethode, waarvan de schuld op rekening moet worden gesteld van B. FRÄNKEL [1]), de *galvanokaustiek*. Deze methode is door de uitvinder aanbevolen voor gevallen van telkens wederkerende angina. Met een platte, roodgloeiende brander wordt het gehele oppervlak der amandel gekauteriseerd. Dit wordt, na het afstoten van de brandkorst, nog één of meermalen herhaald. Het was de bedoeling, met het amandelweefsel tevens de daarin huizende infektiekiemen te vernietigen. Evenwel daar de ontsteking niet zetelt aan het buitenoppervlak der amandel, maar wel in de diepte der krypten, kan het beoogde doel in de regel zeker niet worden bereikt.

Logieser zou het zijn, met LEVINSTEIN [2]) het slijmvlies der krypten te willen branden. Evenwel, gelijk reeds is gezegd, het is niet mogelik dit oppervlak ook maar voor een enigszins belangrijk gedeelte te bereiken. Beide methoden echter, de oppervlakkige, zowel als de diepe, hebben het grote nadeel, dat op het branden altijd vergroeiingen, later schrompeling volgt, waardoor het gevaar van stagnatie in de krypten vergroot instede van verkleind wordt. [3]) Ook leveren de diepe brandingen, bij herhaling toegepast, gevaar op voor diepere ontsteking, waardoor vergroeiingen van de kapsel met de aangrenzende weefsels ontstaan, die bij mogelike latere tonsillektomie zich biezonder storend doen gelden.

Uit het gezegde volgt, dat al deze methoden (en dit geldt ook voor de typiese tonsillotomie) in een groot deel der slepende amandelontstekingen onbevredigende uitkomsten moesten opleveren. Te meer heeft men dit gevoeld sedert men de recidiverende akute angina, altans voor een groot deel der gevallen, is gaan beschouwen als een gevolg van slepende ontsteking der amandelkrypten. De gehele boven beschreven opvatting van de amandel

---

[1]) FRÄNKEL, Real. Encyclopädie EULENBURG, 2de Aufl., Tonsillen.
[2]) LEVINSTEIN, Encyclopädie EULENBURG, 4e aufl. Tonsillen.
[3]) VAN HOFFMAN, t. a. p. BURGER, Leerboek. t. a. p.

als intreepoort van algemene infekties en als oorzaak van verwijderde ontstekingen heeft de wens doen geboren worden naar een meer afdoende behandeling der slepende amandelontsteking.

Brengt men zich de ontleedkundige bouw der amandel wel voor de geest, de talrijke tot vlak bij de kapsel reikende krypten, dan is het zonder meer duidelik, dat die afdoende behandelingswijze geen andere kan zijn dan de verwijdering van al het zieke weefsel, d.w.z. het *wegnemen van de gehele amandel met haar kapsel.* Inderdaad, bij behoud van de kapsel is het onmogelijk met kuret, lepel of kauter alle amandelweefsel te vernietigen. Bedenkt men anderzijds, dat de kapsel met de spierwand der amandelnis slechts door los bindweefsel is verbonden, dan is ontleedkundig de mogelikheid tot volledige verwijdering van het zieke orgaan zeer zeker gegeven.

Sedert vijftien jaren ongeveer is op grond van deze overwegingen het oude uitpellen der amandel weer voor de dag gekomen. Herdoopt als tonsillektomie heeft de methode in korte tijd een grote populariteit verworven. Ook hebben haar aanwijzingen, het gebied der tot ernstige bezwaren of gevaar aanleiding gevende slepende amandelontsteking verre overschreden. Met name in Noord-Amerika heeft zij in de kinderpraktijk de tonsillotomie voor een goed deel verdrongen.

HOOFDSTUK III.

Tonsillotomie en Tonsillektomie.

Deze beide operaties worden als strijdleuzen tegenover elkaar geplaatst. Inderdaad zijn er, vooral in Noord-Amerika en in Engeland, tal van keelartsen, die de ouderwetse tonsillotomie geheel hebben laten varen en die, ook bij eenvoudige amandelvergroting bij kinderen, altoos tonsillektomie toepassen. Daarentegen zijn er onder de oudere vakgenoten nog velen, die de tonsillektomie afkeuren en haar nimmer uitvoeren, hetzij omdat zij door de uitkomsten der oude behandelingswijze bevredigd zijn, b.v. SCHUTTER [1]), die in al zijn gevallen met tonsillotomie of met splijting der amandelbruggen uitkomt, en LEVINSTEIN [2]), die ook bij slepende amandelontsteking en bij angina habitualis galvanokaustiek aanbeveelt, hetzij uit persoonlike onbekendheid met deze nieuwe operatie, zo in 1910 BROECKAERT [3]) in zijn overigens uitstekend rapport en in 1918 nog MINK. [4])

Daartussen laten zich een groot aantal schrijvers rangschikken, die de tegenstelling niet in zulk een krasse vorm laten gelden, die menen dat beide operaties met reden bestaan en dat elke haar eigen aanwijzingen heeft.

Vóór ik tot de bespreking dezer aanwijzingen overga, wil ik de voor- en de nadelen, die door verschillende schrijvers van beide operaties werden aangevoerd, onder oogen zien.

Als voordelen der *tonsillotomie* worden genoemd:

I. Zij is minder ingrijpend.

a. Zij is technies gemakkeliker dan de tonsillektomie.

b. Zij duurt korter.

---

[1]) SCHUTTER, Ned. Keel-Neus-Oorheelk. Ver. Maart 1919.

LEVINSTEIN, Archiv, f. Laryng XXIV, H. 2, p. 290, 1911, en EULENBURG Real Encykl. 4e aufl. XIV p. 537.

[3]) Broeckaert, La Presse-oto-lar. Belge, p. 97, 1910.

[4]) MINK, Therapy of the tonsils, Layngoscope June 1918, XXVIII No. 6 p. 437.

c. Zij is minder pijnlik.
d. Zij vereist geen bedwelming of slechts een zeer lichte.
e. Zij vereist geen ziekenhuisverpleging.
f. Zij veroorzaakt minder trauma.
g. Zij geeft minder nabezwaren.
h. Zij heeft een korter rekonvalescensie.

II. Zij is minder gevaarlik.
a. De bloeding is minder.
b. De kans op infektie is minder.
c. Narkosegevaar kan altijd worden vermeden (verg. I, *d*).

III. Zij geeft minder misvorming en daarom minder gevaar voor stemstoornissen, hetgeen vooral van belang is voor zangers.

IV. Men berooft het organisme niet van een funksionerend orgaan.

Als voordeel der *tonsillektomie* geldt dit ene, maar in veel gevallen afdoende, dat zij al het zieke, gevaarlike weefsel verwijdert en dus volledige en blijvende genezing brengt waar de tonsillotomie alle gevaren en slechte kansen laat bestaan.

Ik zal thans deze verschillende punten achtereenvolgens bespreken.

I. Is tonsillotomie minder ingrijpend dan tonsillektomie?

a. Het antwoord moet bevestigend luiden. In het algemeen gesproken is zij zeer zeker *technies gemakkeliker*. Is de patiënt (meestal het kind) goed gefixeerd, drukt men met de spatel de tongwortel goed naar beneden en is de amandel groot, uitpuilend uit haar nis, dan is het omvoeren van een tonsillotoomring of van een lis en het afsnijden, respectief afsnoeren van het uitpuilend gedeelte een kleine, gemakkelik te leren ingreep. In ieder geval kan men zeggen, dat bij hypertrofiese amandelen de techniek der tonsillotomie niet moeilik is. Er komen echter gevallen voor van zogenaamde „begraven" amandelen, d.w.z. zulke, die met de gehemeltebogen en de plica triangularis vast zijn vergroeid, waar het omvoeren van tonsillotoom of lis zeer lastig, zo niet onmogelik is, en waar omvatten van de amandel met een tang en scherp losmaken van de vergroeiingen nodig is. De techniek gaat dan enigszins gelijken op die der tonsillektomie.

Ook amandelen, die meer in sagittale dan in frontale richting zijn vergroot, kunnen op de gewone wijze moeilik worden geknot. Onmogelik is de klassieke tonsillotomie bij kleine, in de nis wegschuilende amandelen, waar niet hypertrofie, maar slepende ontsteking of herhaalde akute anginae de aanwijzing voor operatie vormen.

Vat men het woord tonsillotomie ruim op, dan verstaat men daaronder ook het verkleinen der amandel met de snijdende tang, b.v. die van RUAULT. Ook daarvan is in geschikte gevallen de techniek gemakkelik, met name in die gevallen, waar enkele amandelkwabben uitpuilen en waar zich de armen der tang gemakkelik laten duwen in wijde kryptenopeningen, zodat men het daartussen gelegen weefsel kan wegknippen. Maar ook deze methode laat ons in de steek bij „begraven" amandelen.

De tonsillektomie daarentegen is, zoals uit Hoofdstuk V voldoende blijkt, technies veel moeiliker. Het rondom doorsnijden van het mondslijmvlies bij sterk aangetrokken amandel, zó dat men tot op, maar niet in de kapsel snijdt, het juiste opereren in de extrakapsulaire bindweefsellaag vereist een grote techniese geoefendheid.

b. De tonsillotomie *duurt korter* dan de tonsillektomie. In de meeste gevallen duurt zij korter dan één minuut. De tonsillektomie duurt onder gunstige omstandigheden toch altijd nog enige minuten; bij moeilikheden echter somtijds veel langer. Met name bij volwassenen, waar door voorafgaande ontstekingen en behandelingen de gehemeltebogen met de amandelkapsel zijn vergroeid. Bij kinderen daarentegen is in het algemeen de amandel zeer los in haar nis bevestigd en laat zij zich gemakkelik uitpellen. Toch kunnen bij kinderen wel eens grote moeilikheden ontstaan door de narkose, wanneer het neerdrukken van de tong stikking dreigt te veroorzaken.

c. Tonsillotomie is *minder pijnlik* dan tonsillektomie. Bij kinderen is de pijn zo gering en de duur der operatie zo kort, dat zowel plaatselike ongevoeligheid als bedwelming kan worden gemist. Bij volwassenen is in de regel eenvoudig penselen met cocaïne voldoende.

Tonsillektomie geschiedt bij kinderen in bedwelming, omdat die

gewoonlik te onrustig zijn. Bij volwassenen verkrijgt men door submukeuse inspuitingen van novocaïne- of soortgelijke oplossingen, in veel gevallen een zeer behoorlike, soms volkomen ongevoeligheid. Evenwel is dikwijls het laatste deel der operatie, het met de lis doorsnijden van de vaatsteel, pijnlik.

d. Tonsillotomie heeft, in aansluiting aan het onder *c.* gezegde, het voordeel, dat *algemene bedwelming* nooit nodig is. Bij kinderen is, ook voor de operatie der drie amandelen (beiderzijdse tonsillotomie en adenotomie), narkose overbodig. Ik heb in de universiteits-polikliniek deze operatie honderde malen zien doen en zelf gedaan en mij voldoende kunnen overtuigen van de pijnloosheid van deze kortdurende bewerking. Evenwel er zijn keelartsen, die zelfs de eenvoudige adenoied-operatie in narkose uitvoeren. Ik kan niet inzien, waartoe dit nodig is. Bij een keel-operatie bergt elke narkose een gevaar in zich. Ik verwijs naar een in vergetelheid geraakte, maar zeer belangrijke vergadering van de Laryngological Society of London, gehouden 11 April 1894, waarbij de leden der Society of Anaesthetists als gasten waren genood.[1]) Aanleiding tot deze bijeenkomst was het feit, dat in Engeland alleen in het jaar 1893 niet minder dan negen sterfgevallen na adenotomie bekend waren geworden, die alle aan het gebruik van chloroform werden toegeschreven. De slotsom der bespreking was onder andere, dat narkose moet worden gegeven door een deskundige, maar dat omtrent de keuze van het narcoticum geen algemeen geldende regels kunnen worden gesteld. Voor Nederlandsche lezers is merkwaardig, dat geen der sprekers de vraag heeft geopperd, of bij deze kleine operatie narkose wel nodig is. Wil men narkotiseren, dan is de technies zo eenvoudige chlooraethyl-bedwelming[2]) het meest verkieslik. Zij heeft het voordeel, maar ook het nadeel der kortstondigheid. Het nadeel weegt vooral bij drie-amandelen-operatie en ook als om de een of andere reden de operatie niet heel vlot mocht gaan.

Tonsillektomie daarentegen kan bij kinderen niet anders dan in chloroform- of aethernarkose worden gedaan. Bij volwassenen wordt zij in de Amsterdamse kliniek steeds gedaan in plaatselike ongevoeligheid.

---

[1]) Proceedings, vol. 1, p. 91 ; zie ook Intern. Centralbl. f. Laryng XI, p. 270.

[2]) Zie Hammes Ned. Tijdsch. v. Gen. 1903 p. 1439

Algemene bedwelming levert een heel biezonder gevaar op bij het bestaan van de zgn. status thymo-lymphaticus. [1]) Bij volwassenen geeft de tonsillektomie in narkose een, zij het ook gering, gevaar voor postoperatief longabsces (zie beneden, II *b*). Bij kinderen schijnt deze verwikkeling zoo goed als nooit voor te komen.

e. Tonsillotomie, buiten bedwelming gedaan, vereist geen *ziekenhuisopneming*, altans wanneer patiënt in de plaats der operatie verblijft. Hij gaat per rijtuig naar huis, blijft die verdere dag te bed en daarna nog enkele dagen binnenshuis.

Voor tonsillektomie worden bij ons ter voorkoming van verwikkelingen, de patiënten principieel steeds in ziekenhuis of kliniek opgenomen, voor de tijd van ongeveer zes dagen. Dan is in de regel de lichte napijn verdwenen en eveneens nagenoeg het beslag in de amandelnissen.

Velen, vooral in Amerika en Engeland, zenden zelfs na narkose de patiënten enkele uren na de operatie naar huis. Toch worden ook ginds stemmen daartegen vernomen. Zo STUCKY [2]), die er tegen opkomt, dat tonsillektomie zo vaak als een onbeduidende ingreep wordt beschouwd. Zij moet volgens hem een ziekenhuisoperatie zijn. Eveneens volgens ROY [3]), DUTROW [4]), INGERSOLL [5]), TENZER [6]), WEISS [7]) en vele anderen.

f. Tonsillotomie veroorzaakt minder *trauma* dan tonsillektomie. Het spreekt van zelf: de operatiewond is zoveel kleiner. Bij tonsillektomie hangt de graad van het trauma veel af van de aard der amandel en vooral van de wijze van opereren. Sterk vergroeide amandelen bij volwassenen vereisen moeiliker bewerking. Toch als men maar de slijmvlieswonden geheel scherp maakt met mes of schaar, is het opvallend hoezeer de gehemeltebogen, na de operatie, hun sierlike vorm hebben behouden. Het gebruik van stompe instrumenten in het eerste deel der operatie betekent een onnodige mishandeling van het operatiegebied.

---

1) Zie hoofdstuk IV, Tegenaanwijzingen bl. 78.
2) J. A. Stucky Laryngoscope, 1912, p. 1201, en Annals of Otology, 1916, p. 172.
3) DUNBAR, Roy, Annals of otol. 1916, p. 177.
4) DUTROW, Laryngo, XXII p. 753, 1912.
5) INGERSOLL, Annals of Otol. p. 562, 1911.
6) TENZER, Wien- Kl. W. p. 122, 1912.
) WEISS, Zenterbl. f. Kl. M. LXXXIV p. 206, 1917.

g. Tonsillotomie geeft in de regel minder *nabezwaren* dan tonsillektomie. Ook na deze laatste operatie zijn zij dikwijls uitermate gering (zie Hoofdstuk VI); soms echter bestaan enkele dagen lang vrij sterke naar het oor uitstralende slikpijnen.

h. Tonsillotomie zou een kortere *reconvalescentie* hebben dan tonsillektomie. Ik geloof niet, dat het verschil zeer groot is. Ook na tonsillotomie vormt zich op het wondvlak een fibrinebeslag; ook hier moet men een dag of vijf als voorzichtigheidstermijn in acht nemen. Na tonsillektomie stelle men deze termijn één of twee dagen langer.

II. Tonsillotomie zou een minder gevaarlike ingreep zijn dan tonsillektomie.

Hieromtrent bestaat hoegenaamd geen eenstemmigheid en het is mij niet gelukt voor deze bewering in de door mij geraadpleegde literatuur behoorlike bewijsgronden te vinden. De tonsillotomie wordt algemeen beschouwd als een geheel onschuldige ingreep, en waar zij aangewezen is, wordt gemeenlik over gevaar in het geheel niet gesproken. Statisties is dit te rechtvaardigen, want verscheidene keelartsen en poliklinieken met grote clientèle hebben geen enkel geval met ongelukkige afloop gezien. Evenwel zoekt men ze uit de literatuur bijeen, dan vindt men op het zéér grote getal van deze operaties toch telkens weer melding gemaakt van ernstige verwikkelingen; tezamen vormt het een omvangrijk materiaal. Vergelijkend statistiese gegevens ontbreken, vooral ook doordat in de monografieën, die over de verwikkelingen bij amandeloperaties handelen, vaak tonsillotomie en tonsillektomie in het geheel niet uit elkaar zijn gehouden, met name niet in de Franse verhandelingen, waarin over „ablation des amygdales" of over „amygdalectomie" wordt gesproken, ook wanneer alleen met de morcelleur van RUAULT is geopereerd. [1])

Hoewel nu de kasuïstiek der ernstige verwikkelingen bij tonsillektomie een niet geringe omvang gaat aannemen, geldt toch hier hetzelfde als voor de tonsillotomie, dat de ongunstige gevallen

---

[1]) CONSTANTIN, Des hemorragies tons. et de leur traitement, Thèse de Toulouse 1906; BASSIN, Complications pleuro-pulm. de l'amygdalectomie, Thèse de Paris 1913; DOULCET, Complications de l'ablation des amygdales, Thèse de Paris 1913.

betrekkelik zeer zeldzaam zijn. In de kliniek van CHIARI [1]) zijn op meer dan 6000 tonsillektomieën tienmaal ernstige verwikkelingen voorgekomen, waarbij slechts één met dodelike afloop, en in dit laatste geval bestond status thymicus. SCHLEMMER [2]) had geen enkele ernstige verwikkeling; evenmin GLOS [3]) op 165 tonsillotomieën, VAN DEN HELM [4]) op 65, GOERKE [5]) en vele anderen.

a. Het gevaar voor bloeding is het grote schrikbeeld, dat velen huiverig doet staan tegenover de tonsillektomie. Is deze vrees gerechtvaardigd? Ongetwijfeld komen er bij en na deze operatie ernstige bloedingen voor, nu en dan ook een met dodelike afloop.

Wij hebben te onderscheiden:

1°. bloeding bij de operatie;

2°, sekundaire bloeding, kort na de operatie. Men ziet ze niet zelden wanneer toch bij de operatie geen biezondere bloeding had plaats gehad. Vaak treedt zij op in de vorm van bloedbraken met bleekheid, meestal voorafgegaan door een gevoel van druk in de maagstreek. Zie No. 56 van mijn kasuistiek. De sekundaire bloeding wordt in verband gebracht met het uitgewerkt zijn van de vaatkrampverwekkende werking van cocaine- en bijnier-preparaten en de daarop volgende vaatverslapping [6]);

3°. echte nabloeding, na 4, 5, zelfs tot 15 dagen, afhankelik van de afstoting der brandkorst, soms ook gevolg van plaatselike infektie. Deze bloedingen zijn zelden ernstig; zij staan van zelf of na eenvoudige gaasdruk. [7])

Bij de operatie zelf is de bloeding in de regel onbetekenend. Vooral na welgelukte inspuiting met novocaïne-adrenaline is zij in de meeste gevallen minimaal.

Gemeenlik heeft men alleen te doen met diffuse (parenchymateuse) bloeding uit het wondvlak of met bloeding uit kleine

---

1) KOFLER, M. f. O. 1916, p. 113.
2) SCHLEMMER, Monat. f. Chr. p. 513, 1916.
3) GLOS, Ref. Int. Centralbl. f. Lar. p. 634, 1912.
4) V. D. HELM, Ned. Tijd. v. Gen. p. 473, 1919.
5) GOERKE, Ver. Deutscher Lar. p. 163, 1913.
6) BROWN, Laryng. V, XXV, p. 106, 1905.
7) BAUM, Annals of Ot., Maart, 1919.

vaatjes. Deze bloeding staat van zelf of met de eenvoudige, bij elke operatie gebruikelike hulpmiddelen. Is de bloeding heftiger of langduriger dan gewoonlik of alarmerend, dan is de oorzaak daarvan zeer verschillend.

I. Een grote groep van oorzaken zijn die aandoeningen, die gepaard gaan met veranderingen in de bloedsdruk, in de samenstelling van het bloed en in de aard van de vaatwanden.

Het is misschien te veel gezegd als HAYMANN [1]) beweert, dat *haemophilie* de belangrijkste rol speelt in de verklaring van de na-bloedingen, maar dat die rol wel van belang is, is niet te betwijfelen na de bekend gemaakte gevallen van LEDERMAN [2]), COFFIN [3]), MAYER [4]), RICHARDS [5]), HAYMANN en anderen; zooals BODINE [6]) ook aanneemt bij gevallen, die na tonsillektomie langzaam aanhoudend doorbloeden, uur na uur, dag na dag. STEINER [7]) maakt melding van een dodelike bloeding bij een haemophiel kind van twaalf jaar. Overigens had hij op 110 beiderzijdse tonsillektomieën drie ernstige nabloedingen, die naad der gehemeltebogen nodig maakten.

Bij een patient van HURD [8]), een sterk gebouwde man van 27 jaar, kwam in de anamnese vrij langdurige bloeding voor na het trekken van een tand, weinig bloeding na een operatie aan het neustussenschot en na tonsillotomie. Bloedstolling normaal. Tonsillektomie werd verricht met weinig bloeding. Een half uur later begon een bloeding, die na veel moeite pas de volgende dag tot staan kwam, na morphine inwendig en wondklemmetjes van MICHEL aan de gehemeltebogen.

COHEN [9]) gelooft niet veel van vele verhalen omtrent „bloeders". Hij meent, dat in vele gevallen van zgn. haemophilie het bloed uit een aangesneden, niet onderbonden vat komt. Ook DAMIANOS en HERMANN [10]) geloven dat veel meer bloedingen berusten op

---

1) HAYMANN, A. f. L. p. 15, 1909.
2) LEDERMAN, Laryngoscope XX, p. 761, 1910.
3) COFFIN, t. z. p. p. 761.
4) MAYER, Lar. XIX, p. 382, 1909.
5) RICHARDS, N. Y, Med. Record, p, 975, 1909.
6) BODINE, Laryngoscope, XX. p. 672, 1910.
7) STEINER, M. f. O. 1918, p. 515.
8) HURD, Laryngoscope, XXV, p. 856. 1915.
9) COHEN, Archiv. f. Lar. XXII, 1909, p. 481.
10) DAMIANOS en HERMANN. Wien kl. Woch XV. 1902, p. 225.

het aansnijden van slagaderen dan op haemorrhagiese diathese. Bij hun geval met dodelike afloop zou volgens het verhaal de patiënt uit een bloedersfamilie stammen. Het geval zou ook zeker als een van haemophilie te boek staan, had niet de lijkopening een aangesneden slagader aangetoond.

Evenals haemophilie zijn ook gevaarlik andere bloedziekten, vooral *leukaemie*. In onze polikliniek is vóór jaren een sterfgeval voorgekomen [1]) na adenotomie bij een kind, dat in hoge graad leukaemies bleek te zijn.

In andere gevallen is bloeding toegeschreven aan de *menstruatie* of aan gevorderde *zwangerschap* [2]).

Andere oorzaken van bloeding zijn: plotselinge bloeddrukverhoging kort na de operatie door bukken of inspannen [3]), door psychiese emoties [4]) of door vaatwandverandering [5]) bij nephritis interstitialis; bij potatoren en sterke rokers [6]); bij hoge ouderdom, vooral bij arteriosclerose [7]). Haemorrhagie zou ook nog veroorzaakt worden door endocarditis rheumatica.

II. Een tweede groep van bloedingen zijn die, welke ontstaan door het doorsnijden van kleinere vaten, die zich niet voldoende terugtrekken en sluiten. De bloeding kan komen uit verschillende aderen van de plexus tonsillaris. Dit kan voorkomen:

a. Als het operatiegebied *in ontstoken toestand* verkeert [8]), bv. bij bestaande of sinds korte tijd genezen angina.

b. Door *verwonding van omgevende weefsels*, gehemeltebogen, gehemelte, huig, tong, M. constrictor pharyngis superior enz. Volgens HEUKING [9]) komt hiervoor vooral de achterste boog in aanmerking.

c. Door *te radikaal opereren* bij de tonsillotomie. ZUCKERKANDL [10])

---

1) BURGER, Ned. Tijdschr. v. Geneesk. 1903, p. 821.
2) GRÜNWALD, Die krankheiten der mundhöhle, 3 auf, p. 528, STEIN Lar. XVIII, p. 387, 1908. HENKES, Ned, Tijd. v. Geneesk. p. 265, I, 1907.
3) LEVINSTEIN, Real. Encyclop. 4e aufl. Bd. 14, p. 533.
4) HENKES, zie boven,
5) KOFLER, monat. f. Ohr, p. 321, 1911.
6) GRÜNWALD, zie boven.
7) HENKES, t. a. p.
8) PREOBRASCHENSKY, A. f. L. XVII, p. 80, 1905.
9) HEUKING, a. f. L. XVII, p. 64 1905.
10) ZUCKERKANDL. Wien. m. Jahrbücher, p. 309, 1887.

heeft er op gewezen, dat wanneer de amandel te veel lateraal, te dicht bij haar kapsel wordt doorgesneden, groter gevaar voor bloeding bestaat, daar zich de A. tonsillaris nog niet in verschillende takjes heeft gesplitst en haar bevestiging aan de kapsel het samentrekken van het doorgesneden vat belemmert. Klinies is het feit herhaaldelik bevestigd.

d. In overeenstemming met deze opvatting is het door vele operateurs meegedeelde feit, dat bloeding bij tonsillektomie dikwijls plaats heeft bij onvolledige operatie, *uit achtergebleven amandelgedeelten.* [1]) Hier is feitelik geen tonsillektomie, maar een tonsillotomie gedaan en het meegedeelde feit houdt een bevestiging in van de mening der vele schrijvers, die bij tonsillotomie groter gevaar voor bloeding duchten dan bij tonsillektomie.

III. De derde groep van bloedingen zijn die, waarbij een *groter vat is aangesneden.* Er is verschil van mening, welke vaten het meest haemorrhagie kunnen veroorzaken.

Door de oudere schrijvers werd vooral de A. carotis interna voor de gevaarlike bron van bloeding na tonsillotomie aangezien [2]). Deze is met name voorgekomen bij tonsillotomie met het mes. Evenwel bij normale loop van deze slagader en goede operatietechniek is haar verwonding onmogelik, daar ze ten minste $1^1/_2$ c.M. buiten en achter de amandel is gelegen [3]). Het gevaar van deze slagader of de V. jugularis te verwonden, zegt Mc KENZIE [4]) is geheel denkbeeldig, tenzij de operateur het beheer over zijn scherpe instrumenten verliest. Eveneens CHAMBERLAIN [5]).

Niet zo geheel onmogelik wordt dit echter als de A. carotis interna anomalie in haar loop vertoont, zoals door BROWN-KELLY [6]), DEMME [7]) en anderen is aangetoond. Zulk een abnormaal

---

1) ROBERTSON, Brit, Med. Journ. p. 178, 1890 GOERKE, Ver. Deutscher Lar., 1913, p. 162, BROWN Laryngoscope XV p. 106, 1905 en vele anderen.

2) Zie DOULCET, Thèse de Paris 1913.

3) Zie BALLENGER, The clinical anatomy of the tonsil., Transactions, Am. lar. Ass. p. 121, 1906.

4) D. Mc. KENZIE, Brit : med. Journ, VII p. 1623, 1910.

5) CHAMBERLAIN, Laryngoscope XX p. 576, 1910.

6) BROWN-KELLY, De grands vaisseaux pulsatiles dans le pharynx, Annal des malad. de l'oreille No. 12 1898.

7) DEMME, Ueber Gefässanomalien in Pharynx. Wien. med. Woch, 48, 1901 en Centrbl. f. L. p. 183 1903.

lopende A. carotis interna kan ook bij tonsillotomie en vooral bij het insnijden van een peritonsillair absces dodelike bloeding veroorzaken. DEMME heeft aangetoond dat de A. carotis interna bij haar normale ligging steeds een boog beschrijft met de konkaviteit naar de pharynx gericht en dat de pulserende beweging, die men aan het zijgedeelte van de pharynx soms kan waarnemen, afhankelik is van de grootte en de vorm van die boog. Volgens BODINE [1]) komt ook bij normale loop verwonding van dit vat bij een behoorlike amandeloperatie nooit voor.

DEMME meent dat de A. lingualis, bij normale ligging, meer gevaar oplevert en deze is volgens hem meer dan enige andere de bron van plotseling optredende, onstelpbare bloeding bij amandeloperatie. Ook Raaflaub [2]) wijst op deze mogelikheid. Hij zag een dodelike bloeding uit een dorsale tak der A. lingualis na galvanokaustiek aan de tongwortel.

In de meeste gevallen is de *A. tonsillaris* de oorzaak, niet alleen wanneer zij, als boven vermeld, bij tonsillotomie wordt aangesneden onmiddellik binnen de amandelkapsel, maar ook bij tonsillektomie, in de nis. BALLENGER [3]) houdt dit voor de meest voorkomende bloeding. Volgens DEMME zou de A. tonsillaris in het biezonder gevaar voor bloeding opleveren, wanneer zij, inplaats van onmiddellik door de kapsel heen te gaan, op de buitenzij van de kapsel blijft lopen. Dit gebeurt, wanneer zij, in stede van uit de A. maxillaris externa, resp. door middel van de A. palatina of A. pharyngea ascendens, uit de A. lingualis stamt.

Soms bloedt het uit een slagadertje boven in de nis, waarschijnlik een takje der A. descendens [4]).

Nog andere variëteiten schijnen alleen theoreties gevaarlik te zijn [5]). Alleen zij vermeld, dat de zeer zeldzame onmiddellike oorsprong van de A. tonsillaris uit de A. carotis communis ook nog daardoor bedenkelik kan zijn, dat bij laatste instantie onderbinding van de A. carotis externa niets zou geven [6]).

Voorts bestaat de mogelikheid van zijdelingse aansnijding van

---

[1]) BODINE, t. a. p.
[2]) RAAFLAUB, A. f. O., C I p. 229.
[3]) BALLENGER, Amer. lar. Ass., Transact, 1906, p. 121.
[4]) COHEN, A. f, L. XXII p. 481, 1909.
[5]) TENZER, Wien. kl. Woch p. 998, 1910.
[6]) MARSCHIK, Wien. med. Woch p. 112, 1910.

de A. maxillaris externa wanneer deze in S-vormige boog tegen de amandel aanligt [1]).

In een geval van tonsillotomie met dodeljke afloop van DAMIANOS en HERMANN [2]) toonde de lijkopening dat een kleine slagader, die van de A. maxillaris externa onmiddellik naar de basis der amandel liep, was doorgesneden.

Voor de slagaderlike voorziening der amandelen zij voorts verwezen naar LUND. [3])

Volgens BODINE [4]) zou een der veelvuldigste oorzaken van sterke bloeding zijn het automatiese en onbewuste wegzuigen van het stolsel uit de doorgesneden vaateinden door telkens uitspuwen van bloed en slijm, daar er een oro-pharyngeaal luchtledig wordt gevormd door het afsluiten van de neusholte door het zachte gehemelte.

Ernstige bloeding komt veel meer voor bij volwassenen dan bij kinderen, zooals aangegeven wordt door DELAVAN [5]), ST. CLAIR-THOMSON [6]), HOPKINS [7]) DUTROW [8]) e.a. De meesten beschuldigen het benedendeel der amandelnis als de gevaarlikste plaats van bloeding — RICHARDS [9]) BURGER [10]) BROWN [11]) en vele anderen — hoewel ook de bovenste amandelpool niet zonder beschuldiging blijft — STEIN [12]) HALLE [13]) MÜLLER [14]), HEERMAN [15]) —.

In zes gevallen van HOLGER MYGIND [16]) spoot driemaal een slagadertje uit de voorste boog, tweemaal boven en éénmaal beneden uit de amandelnis.

In een geval met dodelike afloop van PANSE [17]) (een jongen van zeventien jaar met een ernstig hartgebrek) waar de operatie werd bemoeilikt door buitengewoon vaste vergroeiingen, bleek bij

1) MERKEL, Handbuch topogr. an. Braunschweig. Bd. 1, p. 417.
2) DAMIANOS en HERMANN, Wien. kl. Woch. p. 225, 1902.
3) LUND, Zeitsch. f. Lar. VIII p. 486.
4) BODINE t. a. p.
5) DELAVAN. Laryngoscope, XX p. 765, 1910.
6) ST CLAIR THOMSON Brit. med. Journ. p. 1625. 1910.
7) HOPKINS, Annals of Ot: p. 575, 1911.
8) DUTROW, Laryng. XXII p. 753, 1912.
9) RICHARDS, t. a. p.
10) BURGER, Intern. Congr. of med. London 1913. Sect. XV p. 112.
11) BROWN, t. a. p.
12) STEIN, Laryng. XVIII p. 387, 1908.
13) HALLE, Deut. med. Woch. p. 368, 1913.
14) MÜLLER, Archiv. f. Ohr, 99, p. 137, 1916.
15) HEERMAN, A. f. Lar. XII p. 467, 1902.
16) HOLGER MYGIND, Dansk. Oto-Lar. Selskabs Forh. 1916-17 p. 805.
17) PANSE, Beiträge Passow XII p. 51, 1919.

lijkopening de long met bloed gevuld te zijn; de sterk vergrote speekselklier (welke?) lag vrij in de amandelholte. PANSE meent dat vaten van de vergrote speekselklier de bron der bloeding zijn geweest.

Evenwel, ik zie er van af de kasuistiek der bloedingen hier verder aan te halen. Zij is eentonig en helpt ons niet ter beantwoording van de vraag, welke operatie met het oog op de bloeding gevaarliker is, de tonsillotomie of de tonsillektomie. Ook de statistiek helpt niet, om reeds meegedeelde redenen [1]).

De meningen der operateurs lopen zeer uiteen. Van de Amerikanen houden volgens L. COHEN [2]), WELTY, STUCKY, RICHARDS, ROBERTSON, TODD, het bloedverlies voor groter bij de tonsillotomie, JACKSON, THOMAS en VAUGHAN groter bij de tonsillektomie, hoewel ook dezen toch aan de laatste operatie de voorkeur geven. COHEN zelf meent, dat bij de tonsillektomie de bloeding sterker is; evenwel hij kan haar zó veel beter beheersen, dat zij metterdaad kleiner wordt dan bij de tonsillotomie.

GOERKE [3]) heeft bij tonsillektomie geen enkele bloeding van enig belang gezien; heeft nooit een slagaderpincet of wondklem gebruikt en meestal (bij novocaïne-suprarenine-ongevoeligheid) volslagen bloedeloos geopereerd. AUERBACH [4]) heeft bij een lange reeks tonsillektomieën geen enkele bloeding gehad, die maar enigszins was zoals die, welke hij verscheidene keren bij tonsillotomie en klieven van amandelbruggen heeft beleefd. Mc GAW [5]) meent, dat bij kinderen post-operatieve bloeding vaker optreedt na tonsillektomie dan na tonsillotomie; bij volwassenen echter omgekeerd. CHAMBERLAIN [6]) vindt bij tonsillektomie het bloedingsgevaar niet groter dan bij tonsillotomie. JACKSON [7]) acht het gevaar bij tonsillektomie veel geringer dan bij tonsillotomie met

---

[1]) Voor bloedingen na tonsillotomie zie b.v. H. SMITH, Lar. p. 121, 1904; CONSTANTIN, Des hemorragies tons., Thèse de Toulouse. 1905, KAN, Ned. Tijdschr. v. Geneesk. 1904, II No 5, p. 311, HEUKING, A. f. Lar. XVII p. 64, 1905, COHEN, A. f. Lar. XXII, p. 481, 1909, WRIGHT, N. Y. m. Journ, LII p. 234, 1890, DAMIANOS en HERMANN, W. kl. W. p. 225, 1902 DOULCET: Thèse de Paris, 1913.

[2]) LEE COHEN. Archiv. f. Lar. XXII, 1909, p. 481.

[3]) GOERKE, Ver. Deutcher Lar. p. 155, 1913.

[4]) AUERBACK, M. f. O. XLVI, 1912, p. 1433.

[5]) Mc GAW, Ref. Int. Centralbl. f. Lar., 1912, p. 482.

[6]) CHAMBERLAIN. Lar. XX p. 576, 1910

[7]) JACKSON, N. Y. m. Journ, LXXXVI p. 305, 1907.

de guillotine. CASSELBERRY [1]) had bij 480 tonsillektomieën met de lis nooit een ernstige bloeding; daarentegen 10 na tonsillotomie, 1 na amputatie met gloeilis, 3 na wegknabbelen van de amandel. BLEGVAD [2]) had bij 37 tonsillektomieën geen enkele ernstige bloeding. Bij een patiënt, waar aan de eene zijde tonsillektomie, aan de andere tonsillotomie werd gedaan, trad na vijf dagen herhaalde nabloeding op uit de stomp der tonsillotomie. Uit een latere mededeeling [3]) blijkt, dat hij bij 95 kinderen nooit een nabloeding zag; bij 159 volwassenen 10 maal. Maar ook voor tonsillotomie geldt, dat het bloedingsgevaar bij volwassenen veel groter is dan bij kinderen. Hierover zijn wel allen het eens. WAUGH [4]) heeft bij 1500 tonslllektomieën geen verwikkelingen beleefd. Het is een verschil, zegt hij, met de sterke bloeding, die optreedt na tonsillotomie! VAN ITERSON [5]) beleefde driemaal een arterieele nabloeding na eenvoudig amandel-klieven.

HOLGER MYGIND [6]) daarentegen meent, evenals BLEGVAD en WHALE [7]), dat nabloedingen vaker moeten voorkomen na tonsillektomie, omdat er in het amandelparenchym geen belangrijke slagaderen voorkomen. Op 171 gevallen had hij 14 nabloedingen, nooit bij een patiënt beneden vijftien jaar; geen enkel sterfgeval. LUND had op 103 tonsillektomieën 1 dodelike nabloeding; evenwel het was een in zeer slechte toestand verkerende Basedow-patiënte met persisterende thymus.

WINCKLER [8]) meent, dat, na volledige verwijdering van de amandel, mogelike bloeding met zekerheid kan worden beheerst. Gevaar voor nabloeding bestaat alleen als een scherp afgesneden amandelrest is achtergebleven.

Wat onze eigen ervaring betreft, zo hebben wij bij tonsillektomie nooit een ernstige bloeding gezien; in de grote meerderheid der gevallen was het bloedverlies minimaal. Mijn kasuïstiek vermeldt slechts twee gevallen van nabloeding (Nos. 46 en 56),

---

1) CASSELBERRY, Lar. XVI p. 425, 1906.
2) BLEGVAD, Archiv. f. Lar. XXIV, p. 25, 1911.
3) BLEGVAD, Deensche Keel-neus-oorh. Ver. 7 Febr. 1916-1917, p. 801.
4) WAUGH, Lancet I p. 1314; II p. 572, 1909.
5) VAN ITERSON. Keel- Neus- Oorh. Ver. Ned. Tijdsshr. v. Geneesk. 1919 II, p. 1052.
6) H. MYGIND, BLEGVAD en LUND, Deensche Keel- Neus- Oorh. Ver. 25 Nov. 1916. en 7 Febr. 1917, p. 801.
7) WHALE, Lancet 1913, p. 444.
8) WINCKLER, Verh. Ver. Deutscher Lar. 1910, p. 416.

die beide enkele uren na de operatie zijn opgetreden onder het beeld van bloedbraken, blijkbaar parenchymateuse bloedingen, die door eenvoudige gaasdruk tot staan werden gebracht. Evenals veel andere operateurs hebben ook wij de indruk gekregen, dat afgezien van een spuitend vaatje, nu en dan, dat met een pincet moest worden dichtgeknepen, bloeding bij tonsillektomie in de regel gevolg was van het achterblijven van een amandelrest en dat zij ophield, wanneer deze rest alsnog werd weggenomen. Wij achten *het gevaar voor bloeding groter bij tonsillotomie (wegknabbelen met de tang van* RUAULT *inbegrepen) dan bij de tonsillektomie.*

Ook aanvaard ik ten volle de algemeen erkende mening, dat bij tonsillotomie het bloedingsgevaar groter is bij *volwassenen* dan bij kinderen. Bij de laatsten is het amandelweefsel zachter, meer samentrekbaar. De amandelen van volwassenen, vooral als zij veel ontstekingen hebben doorgemaakt, zijn rijker aan bindweefselstrengen. Voor de tonsillektomie geldt dit verschil veel minder. Ik verwijs naar mijn kasuïstiek, die voor het overgrote deel uit volwassenen bestaat. Bij volwassenen is het dunkt mij zeer zeker veiliger tonsillektomie te doen dan tonsillotomie.

Ten slotte wijs ik er op, dat na tonsillektomie eventueele *nabloeding veel gemakkeliker en zekerder is te bedwingen* dan na tonsillotomie, daar de gapende amandelnis zich voor tamponnade prachtig leent.

b. Het *gevaar voor ernstige infekties* is volgens DEAN [1]) veel belangrijker dan dat voor bloeding.

Tot de plaatselike infektieuse verwikkelingen moet allereerst worden gerekend de *peritonsillaire phlegmone.*

BAUM [2]) zag daarvan drie gevallen, alsook een geval van etterige *klierontsteking* aan de hals, die alle genazen. Ook VAN DER HOOF [3]) beschrijft een klierabsces. KOFLER [4]) beleefde op de wellicht 6000 tonsillektomieën in Chiari's kliniek te Weenen in het geheel acht ernstige verwikkelingen.

Hierbij slechts één sterfgeval (zie bl. 78, noot 6). De zeven andere waren alle *hals-phlegmonen,* één er van was beiderzijds. Vijf

---

[1]) DEAN, Lar. XX, p. 736, 1910.
[2]) H. L. BAUM, Annals of. Ot, Maart 1919.
[3]) VANDERHOOF, Laryngoscope, XXV, 1915. p. 20.
[4]) K. KOFLER, Phlegmoner nach Tonsillectomie (M. f. O., 1916, p, 113)'

van deze abscessen braken van zelf in de mond door; drie moesten van buiten uit worden geopend. In één van deze gevallen werd wegens *oedeem van het strottenhoofd* de luchtpijpsnede gedaan. KOFLER zoekt de voornaamste oorzaak der infektie in de inspuitingsnaald. Deze mag nooit door het amandelweefsel worden heengestoken. Een ander geval van strottenhoofd-oedeem na tonsillektomie vind ik bij MYERS [1]). Het was een begraven amandel met vergroeiiengen. De nacht na de operatie trad ademstoornis op, gevolg van oedeem van het strotteklepje en der glosso-epiglottiese plooien.

STUCKY [2]) zag na operatie een *phlegmone* met opvolgende *verlamming der aangezichtszenuw* en twee gevallen van phlegmone van de gehele hals. KUTTNER [3]) beschrijft een phlegmone, die van het oor tot dicht bij de schouder reikte.

DEAN beschrijft een geval van uitgebreide infektie van de hals met *gangreen van de halsspieren.* Deze toestand trad pas vijftien dagen na de operatie op. Na ruime insnijding en sublimaatspoelingen is pat. hersteld.

JOHN MACKENZIE beschrijft het geval van een negenjarige knaap, die poliklinies werd getonsillektomiseerd, en een week later terugkwam met een uitgebreide halsphlegmone, waaruit zeer stinkende etter voor de dag werd gebracht; dood aan sepsis na drie dagen; bij lijkopening beiderzijdse pneumonie, etterige pleuritis en pericarditis.

Een van de belangrijkste verwikkelingen en die in de laatste tijd veel van zich heeft doen spreken, is het *longabsces.* Ik verwijs hieromtrent naar een literatuuroverzicht van BURGER [4]) en haal daaruit slechts de hoofdzaken aan. In 1915 deed SCUDDER [5]) mededeling van een aantal longabscessen na operaties in bedwelming, waaronder ook enige na tonsillektomie. Het jaar daarop beschreef MANGES [6]) negen gevallen van longabsces na tonsillektomie, in één jaar behandeld in één zelfde ziekenhuis te New-York.

---

[1]) MYERS, Laryngoscope XXVII 1917, p. 98.
[2]) J. A. STUCKY, Laryngoscope, Oct. 1912,
[3]) A. KUTTNER, Tonsillotomie oder Tonsillektomie? Med. Kl. 9, 1913, No. 21, p. 81.
[4]) BURGER, Ned. Tijdschr. v. Gen. 1919, II, p, 1359.
[5]) SCUDDER, Bost. Med. and. Surg. Journ., Oct. 1915, p. 523.
[6]) M. Manges, Laryngoscope 1916, p. 1056.

Hierop volgden een aantal andere mededelingen, alle zonder uitzondering uit Amerika, te zamen ruim veertig gevallen, waaronder zes bij kinderen en waaronder slechts één, waarbij in plaatselike ongevoeligheid was geopereerd. De meeste schrijvers houden, altans voor de meerderheid der gevallen, *aspiratie* van bloed, geïnfekteerd door inhoud der amandelkrypten voor de oorzaak der verwikkeling. Als bewijsgrond geldt het feit, dat de grote meerderheid der abscessen gezeteld zijn in de rechterlong en met name in de onderkwab, hetgeen overeenkomt met de kliniek der vreemde lichamen. Anderen, met name RICHARDSON [1]), zien een belangrijke oorzaak in septiese embolus, infektie van de long *langs de weg der bloedvaten*. Deze mogelikheid kan zeer zeker niet worden uitgesloten; men denke aan de hieronder beschreven gevallen van septichaemie en infektieuse metastasen in allerlei organen.

Intussen is zeker de aspiratie wel het meest belangrijke oorzakelike moment. Hiervoor pleit ook het feit van de enkelvoudigheid van het longabsces en vooral de gebleken machtige invloed van de *narkose*. De slechtere kans van volwassenen boven kinderen verklaart CARTER [2]) doordat bij volwassenen de narkose meer tijd vereist en dieper invloed heeft op het organisme.

Een voorname aanleidende oorzaak is voorts *slordige techniek:* overgroot aantal operaties, waardoor niet zelden onnodige beschadiging van weefsels, onvoldoende aseptiek, gebrek aan zorg in zake bloedstelping bij deze bewusteloze patiënten, ook gebrek aan voorbereiding, zodat volgens YANKAUER [3]) in 10% der gevallen gedurende de operatie wordt gebraakt.

Het kliniese beeld van het longabsces treedt soms eerst verscheidene dagen na de operatie op. Het beeld is bekend genoeg, zodat ik het hier niet behoef te beschrijven. De prognose is tamelik slecht; de gevallen van MANGES hadden een sterftecijfer van 11%. De genezing is in vele gevallen van zelf opgetreden met lange rekonvalescentie. In een aantal gevallen is heelkundig ingegrepen: openen en draineren van het absces, kunstmatige pneumothorax, resektie van een longkwab.

---

[1]) C. W. RICHARDSON, Abscess of the lung following operation on the tonsils and upper air tract (Lar. 1916, p. 1001).

[2]) CARTER, Laryngoscope 1916, p. 1058.

[3]) S. YANKAUER, Laryngoscope, 1916, p. 1058.

Pneumonie en *pleuritis* als gevolg van amandel-operaties worden niet vaak aangegeven, maar, zegt RICHARDSON [1]), er worden toevalligerwijze genoeg gevallen genoemd om af te leiden dat deze niet te zeldzame verwikkelingen zijn; hij noemt uit zijn eigen praktijk twee pleuritis-gevallen, die herstelden en een pneumonie met dodelik gevolg. CROCKETT [2]) noemt twee gevallen van pneumonie, binnen een paar jaar, een waarvan dodelik was, na ether-narkose en GOODALE meldt een geval van bronchopneumonie na operatie in zittende houding onder ethernarkose.

Een collega Dr. H. R. ALLEN van Indianapolis heeft zelf na tonsillektomie een pneumonie moeten doormaken [3]).

Een ander septies verschijnsel is de *akute middenoorontsteking*, die, hoewel maar zelden optredend, de bekende ernstige gevolgen kan hebben. PARRY [4]) noemt een dodelik verlopen geval van *hersen-absces* tengevolge van een midden-oor-ontsteking, die na tonsillektomie was ontstaan. COMROE [5]) meent, dat van de sterfgevallen na tonsillektomie vele niet zo zeer onmiddellik door de operatie, maar wel aan anaemie en middenoorsteking zijn te wijten.

In de besproken infekties, als bron, of in de operatiewond zelf, kan ook algemene sepsis, *septichaemie*, met of zonder pyaemiese verschijnselen, als optredende verwikkeling, haar oorsprong nemen. BAUM [6]) vermeldt een geval met dodelike afloop; eveneens GIBB [7]). SONNTAG [8]) beschrijft het geval van een jongen van zeven jaar, die twee dagen na de operatie torticollis kreeg naar links; de volgende dag braken, hoofdpijn en delirium, en 's avonds spasmus, temp. 39.6°; op de zevende dag zwelling van de knie en rechter polsgewricht; somnolentie verergerde en de temp. steeg tot 40°. Op de elfde dag overleed pat. aan de heftige algemene infektie.

DEAN [9]) geeft een geval aan uit de praktijk van SMEAD. Ten

---

1) RICHARDSON, t. a. p.
2) CROCKETT, Bost. Med. and. Surg. J. p. 414, 1911.
3) COAKLEY, Laryngoscope, 1916, p, 1010.
4) PARRY, Lancet 1909, p. 1821.
5) COMROE, The use and abuse of the tonsils (N. Y. med. J., C, 1914, p. 49.
6) BAUM, Annals of Ot., Maart 1919.
7) GIBB. Ref. in Int. Centralbl. f. Lar. 1911.
8) SONNTAG. Zeitschrift f. Laryng. I, p. 756, 1908-9.
9) L. W. DEAN, Severe sepsis following tonsil operation, Lar. XX 1910, p. 739.

tijde van de operatie was de physiese toestand van de patiënt niet al te goed; alle moeite werd gedaan voor asepsis en de operatie geschiedde onder plaatselike ongevoeligheid. De rechteramandel werd geheel, de linker, wegens bloeding, niet geheel verwijderd. De volgende dag was de temperatuur tussen 102° en 103° en de wond en omgeving ontstoken. Slikken en ademhaling gingen heel moeilik. Derde dag: delirium, gezicht nevelig en wat braken. Op de zesde dag na operatie stierf patiënt.

Een geval van SCRUTON [1]) had septichaemie gekombineerd met polyarthritis en longinfarkt. Een vrouw van 28 jaar, was altijd gezond behalve dat ze last had van aanvallen van amandelontsteking met rheumatiese pijnen in verscheidene gewrichten. Na een afgelopen middenoorontsteking (misschien te kort er na, meent SCRUTON) werd tonsillektomie verricht. Drie dagen ging het goed met biezonder weinig napijn en temperatuur tussen 100° en 101° F. Daarna ontwikkelden zich septiese temperaturen met toppen van 103°, 103.8° F. Op de 10de dag werd longinfarkt gediagnostiseerd. Bloedonderzoek op de 26ste dag leverde streptococcus hemolyticus.

Gedurende deze gehele tijd werden verscheidene gewrichten erg pijnlik, echter zonder roodheid of zwelling; acht à negen weken na de operatie was de patiënt weer hersteld. COAKLEY [2]) vermeldt het geval van een arts van New-York, die enkele dagen na tonsillektomie aan streptococcaemie stierf.

Hyperpyrexia met dodelik gevolg en zonder verklaarbare oorzaak, soms na betrekkelik geringe operaties, komt wel eens voor in de algemene heelkunde en, hoewel het een zeldzaamheid is, ook bij amandeloperaties, behoeft men zich niet te verbazen over het optreden van een dergelijk geval. Een patiënte van WISHART [3]), een meisje van achttien jaar, had licht ontstoken amandelen, bedekt met wat sekreet en met kazige proppen in de krypten. Onder algemene bedwelming werden de amandelen verwijderd met weinig bloedverlies. Kort na de operatie begon de temperatuur snel te stijgen, tot 107° F. Binnen twaalf uur was de patiënt

---

[1]) SCRUTON, A Case of Septicemia with Polyarthritis and pulmonary Infarct following tonsillectomy (Laryngoscope XXVII, 1917, s. 43).

[2]) COAKLEY, Laryngoscope 1916, p. 1010.

[3]) WISHART, Laryngoscope XIX, 1909, p. 152.

overleden. Geen lijkopening. Een dergelijk geval is dat van RICHARDSON.[1]) Een kind van 4 jaar had vergrote amandelen. Hij weigerde te opereren omdat het kind een temperatuur van 99.4° F. had, maar werd eindelik er toe overgehaald door de ouders. De operatie was gemakkelik en bijna bloedeloos. De patiënt was in goede toestand, maar wat later begon de temperatuur snel te stijgen, ten spijte ook van allerlei maatregelen, tot 107.2° F. en de dood trad in. Bij de lijkopening geen bloed in maag of ingewanden en alle organen makroskopies normaal. De oorzaak van de dood werd niet gevonden.

GRACEY[2]) beschrijft het geval van een *hemiplegie* na tonsillektomie; de negentienjarige patiënt werd in ether-bedwelming geopereerd. De bloeding uit de rechter-amandelnis was iets erger dan gewoonlik. Na twee dagen hoofdpijn. De derde dag ging patiënt uit, hij had die avond een rilling, koorts (105° F.) en pijn in het voorhoofd rechts; de volgende dag rillingen en 106.2° F.; de daarop volgende dag slapte van linkerarm en been, die overging in volledige verlamming. Konvulsies, Cheyne-Stokes, dood de tiende dag na de operatie. Het lumbaal vocht was steeds normaal geweest. GRACEY beschouwt het geval als een van embolie in de motoriese sfeer, waarschijnlik van septiese oorsprong.

Dit laatste is niet toepasselik op een ander geval van hemiplegie bij een meisje van elf jaar, meegedeeld door SCRUTON.[3]) De linkszijdige hemiplegie bestond dadelik na de operatie, die in etherbedwelming was verricht. De genezing begon de derde dag na de operatie. Na een half jaar bestond nog athetose van hand en voet en verlamming van de mondhoek. SCRUTON sluit hersenbloeding en thrombosis uit en houdt het voor een geval van embolus.

RICHARDSON[4]) noemt ook nog een postoperatieve *huiduitslag*, die weinig voorkomt en van weinig betekenis is, behalve dat ze bezorgdheid kan veroorzaken. Ze verschijnt gewoonlik op de tweede of derde dag na operatie in de vorm van roseolen, papels of erytheem, beginnende op borst, buik of benen, al of niet vergezeld van jeuk. Er is daarbij gewoonlik lichte temperatuur-

---

[1]) RICHARDSON, Lar. XXIII, p. 667. 1913.
[2]) GRACEY, Laryngoscope XXVII, 1917, p. 40.
[3]) SCRUTON. Laryngoscope, 1917, p. 96.
[4]) RICHARDSON, t. a. p.

verhoging; na een paar dagen verdwijnt ze. De toestand kan toe te schrijven zijn aan een auto-intoxikatie van het bloed, gedurende de operatie doorgeslikt.

DABNEY [1]) en DICK [2]) zagen in aansluiting aan de tonsillektomie *akuut gewrichtsrheumatisme* optreden; VAN DEN HELM [3]) in twee gevallen heftige rheumatiese pijnen bij patiënten, die vóór de operatie ook daaraan hadden geleden; BAUM [4]) bijna dadelik na operatie een *akute endocarditis*. Al zulke gevallen, waarvan er nog veel meer zijn meegedeeld, zijn te verklaren door het vrij komen van toxiese stoffen tijdens de operatie.

Tenslotte verwijs ik naar een artikel van RICHARDSON [5]), waarin een groot aantal infektieuse verwikkelingen na tonsillektomie zijn bijeengebracht.

Diphtherie is ook waargenomen na amandeloperaties. Deze verwikkeling, zegt RICHARDSON [6]), kan alleen volgen na het opereren bij bacillendragers; daarom, vindt hij, zou het verstandig zijn kulturen van de pharynx-sekreties te maken van alle kinderen, die geopereerd zullen worden, vóór tonsillotomie zowel als tonsillektomie.

CAILLE [7]) meldt twee gevallen en LEVINSTEIN [8]) één, waar zich diphtherie ontwikkelde in aansluiting aan tonsillotomie. Het waren alle drie patiënten die vóór de operatie geheel gezond waren en geen keelaandoening hadden en die, voor zoo ver bekend, niet met diphtherielijders in aanraking waren geweest. Bij een was intubatie, bij een tweede luchtpijpsnede nodig. Te vermoeden is, dat òf de patiënten òf personen uit hun omgeving bacillendragers zijn geweest.

Wat ik hierboven aan kasuïstiek heb gegeven is allerminst een volledig beeld der literatuur. Integendeel het is maar een greep, die ik hier en daar heb gedaan. De schuldenlast, drukkend op de tonsillektomie, lijkt dus wel heel groot.

---

1) DABNEY, Annals of Ot. Dec. 1913. p. 1057.
2) DICK, Journ. of Lar., 1914, p. 184.
3) VAN DEN HELM, Ned. Tijdschr. v. Gen., 1919, II, p. 474.
4) Annals of Ot. Maart 1919.
5) C. W. RICHARDSON, Amer. lar. Ass., Atlantic City, Mei, 1912.
6) RICHARDSON, t. a. p. 1913.
7) CAILLÉ, N. Y. M. R. June 1894. N. Y. M. J. Aug. 1814.
8) LEVINSTEIN, Diphtherie im Anschluss an die Tonsillotomie Archiv. fur Laryng. XXII, p. 353, 1909.

Is deze nu echter ten opzichte van infektiegevaar gevaarliker dan de tonsillotomie? Ik geloof niet, dat deze vraag bevestigend mag worden beantwoord. Twee dingen zijn wel in het oog te houden:

1°. het reusachtig getal tonsillektomieën, dat dageliks wordt gedaan; vooral in Amerika, van waar ook haast al de meegedeelde infektiegevallen stammen;

2°. het feit, dat omtrent de tonsillotomie een niet minder zwaar schuldenregister is saam te stellen.

Ik verwijs slechts naar de uitstekende verhandeling van DOULCET [1]) en naar die van BASSIM. [2]) In deze laatste zijn negentien gevallen bijeengebracht van longontsteking, bronchopneunomie en bronchitis na adenotomie en tonsillotomie. Twee gevallen van gangraeneuse pneumonie eindigden met de dood onder meningitiese verschijnselen. BURACH vermeldt onder 540 gevallen 46 maal remitterende of intermitterende koorts; 12 maal febris continua, 1 maal bakteriaemie. WINCKLER [3]) vermeldt een geval van dood aan akute sepsis door staphylococcus pyogenes aureus na eenvoudige tonsillotomie en vier gevallen van lobaire pneumonie na adenotomie (driemaal) en na tonsillotomie (éénmaal).

DEAN [4]) beschrijft een geval van *cerebrale thrombo-sinusitis* na tonsillotomie onder plaatselike ongevoeligheid. De patiënt verliet na de operatie het ziekenhuis, kreeg koude rillingen, intermitterende koorts en was zeven dagen in delirium met temperatuur 105°, pols 100. Aan de rand van de M. sterno-cleidomastoideus was een vaste zwelling en er was exophthalmus met panophthalmie. De prognose was uiterst slecht, maar de patiënt genas.

Ik wil echter niet verder met kasuïstiek komen aandragen. Bij gebreke van betrouwbare statistieken heeft zij voor de onderlinge vergelijking der beide operaties weinig waarde.

Mijn geloof in de *mindere gevaarlikheid der tonsillektomie* wordt gesteund door de theoretiese overweging, dat bij tonsil-

---

1) DOULCET, Complications, accidents de l'ablation des amygdales et des végétations adénoïdes. Thése de Paris, 1913.

2) BASSIM, Les complications broncho. pulmonaires consecutines à l'ádénoïdectomie et à l'amygdalectomie. Thése de Paris 1913.

3) WINCKLER, Verhandl. Verein. Deutscher Lar. 1910, p. 412.

4) DEAN, t. a. p.

lotomie, evenals dikwels bij adenotomie, de ziektehaarden niet radikaal worden verwijderd, maar *aangesneden*, waarvan de gevaarlikheid ten opzichte van mobielmaken van infektie in het oog springt. Bij de vlot en snel verrichte tonsillektomie worden de broedplaatsen van besmetting in haar geheel weggenomen.

Zou ook een betrouwbare en voldoend omvangrijke statistiek aantonen, dat het aantal infeksieuse verwikkelingen betrekkelik groter zou zijn na tonsillektomie dan na tonsillotomie, dan zou ook daaruit nog allerminst volgen dat de tonsillektomie meer gevaar voor zulke verwikkelingen oplevert dan de tonsillotomie. Immers de twee operaties worden grotendeels op geheel verschillend materiaal verricht: de tonsillotomie op vergrote amandelen, de tonsillektomie op geïnfekteerde amandelen. Is het dan niet opvallend, dat verscheidene operateurs bij grote reeksen van tonsillektomieën geen enkele infektieuse verwikkeling hebben beleefd [1]) en zou hier niet de algehele verwijdering van het geïnfekteerde orgaan de meest veilige behandeling zijn?

c. Het narkosegevaar.

Het gevaar, zoowel van verbloeding als van infektie, wordt, dit is buiten kijf, zeer belangrijk vergroot door algemene bedwelming. Het kan voor een goed deel, maar toch niet geheel worden ondervangen door maatregelen als lage ligging van het hoofd, wegzuigen van het bloed enz. (Zie Hoofdstuk V).

Behalve met het oog op bloeding en op infektie, levert narkose ook nog biezonder gevaar op bij bestaande status lymphaticus (zie Hoofdstuk IV, bl. 78).

In de Amerikaanse literatuur der laatste jaren komen herhaaldelik aanduidingen voor van sterfgevallen na amandeloperaties in verband met *acidosis*, zo bij BAUM [2]), die zulk een geval heeft beleefd. Onder acidosis hebben wij te verstaan een toestand van zuurvergiftiging, een verstoring van het normale evenwicht in de zuurneutralisatie in het bloed, resp. abnormale zuurvorming.

JOHNSTON [3]) vermeldt drie gevallen, hem bekend, van dood,

---

[1]) B.v. STEINER, M. f. O. 1918, p. 515.

[2]) BAUM, Annals of Otol., 1919, p. 42,

[3]) JOHNSTON, Acidosis; its importance in nose and throat surgery in children (Laryngoscope, 1916, p. 1903).

tweemaal na adenotomie en beiderzijdse tonsillektomie en éénmaal na adenotomie. Hij zelf had twee gevallen bij kleine kinderen, waar echter, onder toedienen van dubbel koolzure soda, genezing intrad. Hij zegt, dat in het laatste jaar (1916) in Amerika na amandel- en keeloperaties meer doden zijn gevallen aan acidosis dan door enige andere oorzaak.

Het klinies beeld is dat der late narkose-vergiftiging: één of enkele dagen na de operatie, terwijl het kind slap en onlekker is gebleven, treedt braakneiging op, snelle pols, meestal hoofdpijn, storingen van het bewustzijn, tot koma; soms luchthonger en cyanose; soms is er een zoetige aceton-geur aan de uitademingslucht; er kan lichte koorts zijn; vaak echter is de temperatuur subnormaal; meestal is er acetonurie, verhoogd zuurgehalte der urine; evenwel, dit verschijnsel kan ontbreken. Al of niet door snel toegediende lavementen met dubbelkoolzure soda (5%) kan de patiënt genezen; andere malen treedt binnen enkele dagen de dood in.

JOHNSTON verklaart niet te weten of de oorzaak van deze postoperatieve verwikkeling is het anaestheticum, òf shock, òf de wegneming van het amandelweefsel. Inderdaad het verband met de keeloperatie is wel raadselachtig. De laatste der drie genoemde mogelikheden is, wegens de snelle en volkomen genezing in een deel der gevallen, al zeer onwaarschijnlik.

DEAN [1]) deelt mede, dat in het Chemical research Laboratory te Iowa een onderzoek is ingesteld omtrent de vraag of kinderen met slepende amandelontsteking vatbaarder zijn voor acidosis dan anderen. Het was gebleken, dat kinderen met slepend zieke amandelen bij voedselonthouding altijd acidosis kregen. Hij waarschuwt daarom tegen vasten vóór de operatie; doet zijn operaties vroeg in de ochtend; geeft de kinderen de avond te voren laat nog rijkelik koolhydraten; eveneens zoo spoedig mogelik na de operatie.

Uit hetgeen mij tot nog toe bekend werd, blijkt mij nog geenszins, dat de dood in de meegedeelde gevallen aan iets anders zou moeten worden geweten dan aan de invloed van het anaestheticum op bepaalde delen van het centrale zenuwstelsel.

---

1) L. W. DEAN, Laryngoscope, XXVIII, 1918. p. 125.

Welke praktiese gevolgtrekkingen kunnen wij intussen maken? Deze wellicht, dat wanneer, vooral bij kinderen, urine- en dan ook bloed-onderzoek op acidosis wijzen, narkose zo mogelik worde vermeden. Wil men narkotiseren, dan geve men enige dagen vóór en na de operatie alleen plantaardig voedsel; late echter niet te lang vasten [1]), en geve een morphine-inspuiting [2]) vóór de operatie.

III. Tonsillotomie veroorzaakt niet, zoals soms tonsillektomie, misvorming van de fauces, die vooral voor de stem nadelig kan zijn.

Inderdaad komt somwijlen na tonsillektomie, door littekenschrompeling in het zachte gehemelte, misvorming voor, die de oorzaak kan zijn van bezwaren. Evenwel is dit betrekkelik zeer zeldzaam. Ik verwijs hiervoor naar Hoofdstuk VI.

IV. Bij tonsillotomie berooft men niet, zoals bij tonsillektomie, het organisme van een fysiologies funktionerend orgaan.

De boven uitvoerig besproken onzekerheid omtrent de normale fysiologiese funktie der amandelen, maakt deze gehele strijd ietwat netelig. Zij die uit behoudzucht en zonder persoonlike bekendheid met de tonsillektomie deze bestrijden, leggen zwaar gewicht op de vermeende hoogst belangrijke funkties der amandelen. Evenwel het moet worden erkend, dat van een nadelig gevolg voor het organisme van de beiderzijdse tonsillektomie nooit iets is gebleken. Ook de heftige tegenstanders der operatie zijn in gebreke gebleven ernstige gevolgen aan te tonen van het wegnemen der amandelen, gevolgen die enigszins vergelijkbaar zouden zijn met die, welke zich voordoen na algehele verwijdering van de eierstokken, van de teelballen, van thymus of schildklier. Een cachexia tonsillipriva is niet bekend. [3])

Ook is niets gebleken van een grotere vatbaarheid voor infektieziekten bij getonsillektomiseerde kinderen. [4])

---

[1]) Zie Lincoln. Annals of Surg. LXV, 1917, p. 135.

[2]) Zie Crile. Annals of Surg. LXI, 1915, p. 6.

[3]) Burger, Ned. Tijdschr. v. Gen. 1914, I, p. 1450.

[4]) Hierop wijzen Mc Coy Laryngoscope 1910 p. 578. Kubo, Congres Londen 1913 p. 183. Stoocky, Congres Londen, 1913, p. 186. Beck, Laryngoscope 1917, XXVI no 1, p. 149. Davis, Congres Londen, 1913 p. 172.

De operatie wordt reeds lang genoeg en is in zo reusachtig aantal gedaan, dat zulk een gevolg niet verborgen zou zijn gebleven. Integendeel menen verscheidene schrijvers, dat door de tonsillektomie de vatbaarheid voor infektieziekten wordt verminderd. Ik laat liggen de geheel onbewezen bewering, dat het wegnemen der amandelen bij kinderen ongunstig zou werken op de ontwikkeling der geslachtsorganen. Eveneens ontbreekt een bewijskrachtige kasuïstiek ten gunste van de mening, dat hinderlik droge keel een enigszins regelmatig gevolg zou zijn van tonsillektomie. Wel omgekeerd ziet men als regel tal van lastige pharynxklachten na deze operatie verdwijnen. (Voor dit alles zie Hoofdstuk VI.)

Reeds heb ik vermeld (zie ook Hoofdstuk IV, bl. 51), dat velen, vooral in Amerika, ook de normale amandel beschouwen als een nutteloos, atavisties orgaan, een „vergissing van de natuur". Immers dit orgaan, dat wij zonder schade kunnen missen, verhoogt de kans op tal van infekties.

Wie op dit standpunt staat zal voorzeker onder alle omstandigheden aan de tonsillektomie de voorkeur geven boven de tonsillotomie. Van dezulken meent BURGER [1]), dat zij zich inbeelden „wijzer te zijn dan Onze Lieve Heer".

V. Niet zonder recht kan men tegenover de hoge waarde van een fysiologies funktionerend orgaan plaatsen *de onwaarde van een door slepende ontsteking niet meer normaal werkend orgaan.* Wie zou een geheel verbrijzelde voet of een kankerachtig ontaarde eierstok willen sparen wegens de belangrijke funktie van de normale, gezonde organen? Hoe men ook moge denken over de aanwijzingen der appendektomie, niemand zal een slepend ontstoken appendix willen sparen ter wille van zijn vermeende funktie in gezonde toestand. Integendeel geldt, zowel voor de zieke appendix als voor de slepend ontstoken amandel, dat het organisme slechts gebaat kan zijn door het verwijderen van zulk een bron van infektie.

---

1) BURGER, Intern. geneesk. Congres Londen. 1913, Rhino-lar. Sectie, p. 187.

HOOFDSTUK IV.

Aanwijzingen en tegenaanwijzingen der tonsillektomie.

A. Aanwijzingen,

1. De aanwezigheid der amandelen als zodanig.

Reeds in hoofdstuk I heb ik vermeld, dat vooral in Noord-Amerika niet weinigen de mening voorstaan, dat de amandelen niet anders zijn dan schadelike, gevaarlike organen en dat het aanbeveling verdient, ze bij alle kinderen stelselmatig te verwijderen; iets dergelijks dus als de koepokinenting. Zo Perry [1]), die de algemene *prophylaktiese tonsillektomie* aanbeveelt bij kinderen van vier jaar. Hij haalt een aantal schrijvers aan, die verklaren, dat zij nooit diphtherie of roodvonk hebben waargenomen bij kinderen met geheel verwijderde amandelen. Er is geen afdoend bewijs, dat de amandel een specifieke funktie heeft en daartegenover staat, dat de verwijdering bepaald voordelig is. Hij raadt vroege tonsillektomie hoofdzakelik aan

1⁰. om de vroege bescherming verkregen tegen infektieziekten, akute en slepende;

2⁰. omdat de operatie eenvoudig is, in rechte evenredigheid met de jeugd van de patiënt.

Inderdaad is men in Amerika de verwijdering van de amandelen gaan beschouwen als een volstrekt onbeduidende kleine operatie, die wel door iedereen kan worden verricht. [2]) Evenals Perry is ook Pybus [3]) voor prophylaktiese enukleatie bij kinderen wegens

[1]) Perry, The removal of tonsils as a prophylaetic measure in all children of four years of age (Laryngoscope 1917, p. 490).

[2]) Zie Richardson, t. a. p. 1913.

[3]) Pybus, Internat. Gen. Congres Londen 1913, Lar. Sectie, p. 181.

de menigvuldige tonsillaire infekties en bezwaren bij volwassenen. Ook LAYMAN [1]) voelt er veel voor. BOOT [2]) verwacht, dat het volgende geslacht minder otosklerosis zal zien wegens de tans zo veelvuldig verrichte tonsillektomieën bij kinderen. Deze ziekte begint in de jeugd en hij beschouwt ze als het gevolg ener plaatselike infektie. Indien dit juist is, moet de verwijdering van de meest algemene bron van infektie bij kinderen een aanmerkelike invloed hebben op de ontwikkeling der kwaal; zoals ze reeds invloed heeft op de ontwikkeling van tuberkuleuse halsklierontsteking. Ook zou er geen twijfel bestaan dat kinderen, bij wie tonsillektomie gedaan is, minder vatbaar zijn voor besmetting met roodvonk, diphtherie en gewone akute amandelontsteking. BECK [3]) zegt eveneens, dat de oto-sklerosis verbetert door tonsillektomie.

Ook LAYMAN beschouwt de tonsillektomie als een wijze voorzichtigheidsmaatregel.

BOSWORTH [4]) houdt, als gezegd, de amandelen voor organen, die in het gezonde lichaam niet thuis behoren. Daarom is hij voor het radikaal wegnemen bij de geringste verschijnselen, die van de amandelen zijn af te leiden. Door de goede resultaten voelt hij zich overtuigd, dat hij ziek weefsel en geen normaal orgaan heeft verwijderd.

RAYNOR [5]) verklaart, dat de enige rationele methode om met een ons ergerend orgaan te handelen, is zijn algehele verwijdering.

Zoo denkt ook SOLENBERGER. [6]) De amandel met haar min of meer ontaard lymphweefsel in de krypten, biedt een gunstige broedplaats voor infektieuse organismen en hun opslorping. De enige doelmatige behandeling is de algehele verwijdering. Zie voorts MORAWECK [7]), FOULDER [8]), WEISS [9]) e.a.

Deze aanhalingen zouden met vele kunnen worden vermeerderd ten bewijze dat, gelukkig meer aan gene dan aan deze zijde van

---

1) LAYMAN, Laryngoscope 1918, p. 72.
2) BOOT, The tonsil Question in Children. Ann. of Ot. XXVI, 1917, p. 129.
3) BECK, Annals Otol. XXVI, p. 149, 1917.
4) BOSWORTH, t. a. p. 1884.
5) RAYNOR, Hypertrophy of the tonsils N. Y. Med. Journal. 1906, LXXXIII, p. 528.
6) SOLENBERGER, t. z. p., p. 538.
7) MORAWECK, Laryngoscope 1907, XVII, p. 152.
8) FOULDER, Intern. Congres Londen, 1913, Sect. XV, p. 179.
9) WEISS, Zeits. f. Klin. Med. 1917, p. 159.

de Oceaan, ten opzichte van de tonsillektomié met de schromelikste overdrijving wordt gehandeld; een overdrijving welke die der appendix-operateurs verre achter zich laat.

Ik mag niet onvermeld laten, dat ook in Amerika tegen deze overdrijving herhaaldelik stemmen worden vernomen. [1]) Met name heeft J. N. MACKENZIE [2]) in 1912 een krachtig protest doen horen tegen de „slachting der amandelen" („the massacre of the tonsils"). Hij wijst er op, dat er onbetwistbaar juiste aanwijzingen bestaan voor de algehele wegneming der amandelen. Evenwel bij het stellen van deze aanwijzingen moeten wij ons laten leiden door „a sane and safe conservatism and common sense." Dit geschiedt tegenwoordig helaas geenszins. Er heerst een kanibaalse woede tot amandelslachting: „It is a mania, a madness, an obsession." Niet alleen bestaat deze uitroeiingszucht bij de geneeskundigen, zij is tot de leken doorgedrongen.

Bij een onderzoek van de kelen van schoolkinderen is hem gebleken, dat bijna allen op hun tijd vergrote amandelen hebben en de meeste dezer zwellingen zijn onschuldig, zo niet physiologies.

Hier is verwijdering niet alleen onnodig, maar nadelig voor de ontwikkeling van het kind. De veelvuldige terugkeer van het weefsel na de uitpelling toont aan, dat de amandelen een belangrijke rol te vervullen hebben. De amandel behoort niet meer dan enig ander orgaan opgeofferd te worden zonder overtuigend bewijs, dat zij wel de oorzaak van de te behandelen aandoening is.

Het betoog van deze Amerikaanse geneesheer zal voorzeker bij velen hier weerklank hebben gevonden. Tussen het angstvallig behoudende standpunt, dat een aantal lijders zonder troost laat staan en het ultraradikale standpunt, dat de geneeskunst verlaagt tot een dom handwerk, tussen deze beide ligt de weg, die zoekt naar scherpe aanwijzingen.

Juist uit Amerika zijn gevallen genoeg bekend geworden, die aantonen dat de tonsillektomie meer is dan een onschuldige kleine ingreep, zoals de koepok-inenting. Hoogst ernstige verwikkelingen, als longabsces, dood aan verbloeding en aan de gevolgen der narkose, zijn in niet gering aantal bekend geworden.

---

[1]) Bv. SANFORD BLUM, Laryngoscope 1915, p. 661.

[2]) J. N. MACKENZIE. The Massacre of the Tonsils (Annals of Otol. XXI, 1912 p. 416).

Ook SIMPSON [1]) wijst op het gevaar der operatie. STEIN [2]) noemt haar een der grotere ingrepen en verlangt dienovereenkomstig de meest nauwgezette aanwijzing en uitvoering. HALLE [3]) en RICHARDS [4]) eisen dat in elk afzonderlik geval de amandel als schuldig worde bewezen vóór zij wordt opgeofferd.

Het is zonder meer duidelik, dat de bezwaren en gevaren der operatie ernstig moeten worden afgewogen tegen het te bereiken nut en dat het radikale standpunt van PERRY e.a. niet kan worden aanvaard.

2. Amandelvergroting.

Deze aandoening komt veelvuldig voor, overwegend in de kinderjaren.

In de grote meerderheid der gevallen bestaat naast de vergroting der beide gehemelte-amandnlen tevens vergroting der derde of pharynx-amandel — adenoiede woekeringen der neuskeel-holte —. Men spreekt dan kortweg van „vergroting der drie amandelen."

De bij dit laatste ziektebeeld waar te nemen stoornissen hangen in het algemeen meer af van het adenoied dan van de vergrote gehemelte-amandelen. Was men, om een onwaarschijnlike veronderstelling te uiten, gedwongen tot een onvolledige operatie, dan zou er in de meeste gevallen zeker méér aanleiding zijn het adenoied te verwijderen en de gehemelte-amandelen met rust te laten dan het omgekeerde. Toch kunnen ook de vergrote gehemelte-amandelen tot verschillende bezwaren aanleiding geven, met name adem-, slik- en stemstoornissen, aandoeningen van het middenoor en in sommige gevallen nerveuse reflex-verschijnselen, als pharynx-hoest, asthma, stembandkramp enz.

Bij hypertropie der drie amandelen worden in de regel alle drie in één zitting geopereerd.

Bij kinderen kan deze operatie zonder enig anaestheticum worden gedaan.

Wat de gehemelte-amandelen betreft, bestond vroeger algemeen

---

1) SIMPSON, Laryngoscope XX, 1910, p.p. 670, 783.
2) STEIN, t. a. p.
3) HALLE, t. a. p.
4) RICHARDS, t. a. p.

de operatie in het afsnijden, respektief afsnoeren van het buiten de gehemeltebogen uitpuilende amandelgedeelte. Inderdaad schijnt bij deze alleen door ruimtebeperking hinderlike aandoening, tonsillotomie de meest rationele behandeling. Zij schept verhoudingen die aan de normale zeer dicht nabij komen. Dit standpunt wordt verdedigd door LEVINSTEIN, GOODALE, SOBERNHEIM, YOUNGER, BURGER, STEINER [1]) en vele anderen.

In Amerika en Engeland echter is in de laatste tien jaren de tonsillotomie grotendeels door de tonsillektomie verdrongen. Men staat daar veelal op het standpunt, dat altijd als er aan de amandel wordt geopereerd, men wel doet, dit nutteloze en gevaarlike orgaan geheel te verwijderen. Het bezwaar der narkose bestaat in die landen niet, aangezien het daar in de zeden ligt, ook voor de gewone tonsillotomie te narkotiseren.

ST. CLAIR THOMSON [2]) gebruikt bij kinderen de tonsillotoom, maar hij verwijdert er stelselmatig de gehele amandel mee.

RICHARDS [3]) geeft in 1909, als uitkomst van een rondvraag onder Amerikaanse keelartsen met betrekking tot de vraag tonsillotomie of tonsillektomie bij kinderen, het volgende aan: 28 keelartsen verkiezen tonsillotomie, 57 tonsillektomie, 32 tonsillotomie bij jongere kinderen en tonsillektomie bij oudere kinderen of bij duidelik ziekelike veranderingen.

Tans, tien jaar later, zal vermoedelik de verhouding nog belangrijk zijn veranderd ten voordeele van de tonsillektomie.

Na hetgeen ik hierboven heb gezegd omtrent de prophylaktiese tonsillektomie, behoef ik wel niet te verklaren, dat ik ook ten opzichte van de vergrote amandelen het radikale standpunt niet kan delen. Is een amandel normaal van bouw en funktie en is zij alleen door haar grootte storend, dan is het logies haar te verkleinen, maar niet haar geheel te verwijderen. DAN MACKENZIE [4]) wijst er op, dat na goed verrichte tonsillotomie zelden weer hypertrofie in de achtergebleven rest volgt en dat deze de normale involutie ondergaat in de tijd der geslachtsrijpheid. Ik meen te mogen vasthouden aan het ouderwetse standpunt, dat *wanneer*

---

1) STEINER, M. f. O. 1918. p. 337.
2) ST. CLAIR THOMSON, Diseases of the Nose and Throat, London 1911.
3) RICHARDS, N. Y. Med. Journ. 1909, p. 975.
4) DAN. MACKENZIE, Brit. Med. J. 1910, II, p. 123.

bij hypertrofie der amandelen in de kinderjaren operatie nodig is, niet tonsillektomie maar tonsillotomie is aangewezen.

Een uitzondering echter op deze regel zou ik willen doen gelden, de gevallen nl. waar niet alleen de mechaniese gevolgen der amandelvergroting tot operatie nopen, maar waar de anamnese ook melding maakt van herhaalde akute anginae.

In deze gevallen houd ik, gelijk zo dadelik zal blijken, tonsillektomie voor aangewezen.

3. Herhaalde anginae.

Het komt veel voor, vooral bij personen tussen twintig en veertig jaar, maar ook op jongere en op oudere leeftijd, dat zij bij herhaling soms verscheidene malen in het jaar door een akute angina worden getroffen. In een groot deel der gevallen is het telkens dezelfde vorm van ontsteking — lakunair òf peritonsillair —; anderen echter maken bij afwisseling lakunaire en phlegmoneuse anginae door.

De oorzaak van deze vatbaarheid voor anginae wordt gezocht in ontstekingstoestanden van het gebit; in voortdurende mondademhaling; in slepende katarrhen van de neus en van de neusbijholten; of ook men beschouwt de amandelen zelf, waarin men ontstekingstoestanden aanneemt, als de schuldigen.

De middelen, aangewend om verdere hèrhaling der anginae te voorkomen, bestaan terecht in het in orde brengen en zuiveren van het gebit, in het verwijderen van adenoiede woekeringen der neuskeelholte en van verdere beletselen tegen geregelde neusademhaling; in krachtdadige bestrijding van neuskatarrhen en neusbijholte-etteringen.

Soms blijven na zulk een behandeling de anginae weg; dikwels echter niet. In deze laatste gevallen, en ook wanneer in mond, neuskeelholte en neus geen afwijkingen bestaan, is men gedwongen in de amandelen zelf de primaire oorzaak der anginae aan te nemen. Inderdaad kan in vele dezer gevallen een *slepende amandelontsteking* worden aangetoond (zie beneden onder **4**); maar ook waar dit niet gelukt moet in de beschreven omstandigheden deze diagnose bij uitsluiting toch worden gesteld.

Wat de resultaten betreft, staat in de literatuur een reusachtige

kasuïstiek ten dienste. Ook verwijs ik naar een aantal gevallen van mijn eigen kasuïstiek. In het bijzonder vestig ik de aandacht op het even belangwekkend als leerzame geval no. 60. Het is de geschiedenis van een kind, dat elke drie à vier weken door een heftige lakunaire amandelontsteking werd getroffen, met hoge koorts en algemeen ziek zijn. Ternauwernood was het kind weer enigszins op haar verhaal gekomen of een nieuwe ontsteking trad op. Deze toestand was zó ernstig en duurde zó lang, dat voor de toekomst het allerergste moest worden gevreesd. Hier heeft de beiderzijdse tonsillektomie als met een toverslag een einde gemaakt aan de ziektetoestand. De operatie heeft ruim vijf jaar geleden plaats gehad; sindsdien heeft het meisje zich zonder stoornis op normale wijze ontwikkeld.

Er zijn er die de tonsillotomie willen behouden voor de gevallen waarin de amandelen vergroot zijn en die dus de tonsillektomie willen beperken tot amandelen, die met de tonsillotoom niet zijn te pakken. Twee argumenten zijn voor dit standpunt aan te voeren:

1°. de techniese gemakkelikheid der tonsillotomie;

2°. het narkosegevaar.

Het eerste argument zou ik niet zwaar willen laten wegen bij de ontegenzeggelik betere kans op afdoende genezing, die de tonsillektomie aanbiedt. Het narkose argument daarentegen mag niet geheel worden verworpen. Als regel zou men dus kunnen stellen, dat bij herhaalde anginae-tonsillektomie de aangewezen behandelingswijze is, tenzij bij kinderen met vergrote amandelen, bij wie tonsillektomie zonder bedwelming niet mogelijk is. Hier zou men eerst een proef kunnen nemen met tonsillotomie.

Intussen voel ik meer voor het standpunt van hen, die *bij herhaalde anginae altijd tonsillektomie* doen. Eén ding houde men wel in het oog, dit nl., dat door alle voorafgaande operaties en door elke nieuwe ontsteking de uitvoering der later toch waarschijnlik nodige tonsillektomie moeiliker wordt gemaakt. Met name geldt dit van de galvanokaustiek, die, naar ik meen, in de amandelbehandeling heeft afgedaan, die ik althans te Amsterdam nooit heb zien toepassen. Het branden van het amandeloppervlak geeft aanleiding tot littekenvorming en -schrompeling. Hierdoor worden krypten-openingen vernauwd en dichtgedrukt en dus de kans op

nieuwe infektie niet verkleind, maar vergroot. Ook ontstaan door het branden vergroeiingen van de amandelen met de gehemeltebogen die bij een latere tonsillektomie storend zijn.

Omtrent de toepassing der gestelde aanwijzing moet natuurlik in elk voorkomend geval worden beslist. Wil men op grond van twee anginae tot tonsillektomie besluiten, dan wel na de vijfde, de zesde, dit moet, in elk bepaald geval, met de huisdokter en ook met de patiënt worden overwogen. De duur der tussenpozen, de leeftijd van de patiënt, diens kordaatheid en andere momenten mogen daarbij meespreken.

Een zeer radikaal standpunt is aangewezen in de tans onder **4** te bespreken gevallen.

4. Angina met verwikkelingen.

Is een akute angina op zich zelf geen aanwijzing voor tonsillektomie, anders wordt de zaak wanneer een angina gepaard gaat met of gevolgd wordt door ernstige verwikkelingen. Als zodanig zijn in de eerste rij te noemen: akute gewrichtsontstekingen en myositis, sepsis en nephritis; voorts thrombophlebitis, pleuritis en pneumonie endo-, myo en pericarditis, appendicitis, middenoorontsteking met haar mogelik ernstige verwikkelingen, verschillende infektieuse huiduitslagen en tal van andere aandoeningen. [1])

Ten opzichte van al deze infektieuse aandoeningen kon de angina een dergelijke rol spelen als de gonorrhoe.

GOERKE [2]), de man van de afweertheorie (bl. 11), geeft toe, dat al deze ziekten, van een akute of slepende amandelontsteking kunnen uitgaan. Ziekelik veranderde amandelen raken hun fysiologiese funktie kwijt en worden wat HOPMANN heeft genoemd „verschlammte Filter", d.w.z. ze worden van een beschuttingstoestel een gevaar.

MANN [3]) wijst er op, dat in een reeks van gevallen van dood aan *sepsis*, aan „kryptogenetische pyaemie", de lijkopening niets anders aan de dag brengt dan een absces of verettering van een amandel. BROECKAERT [4]) deelt een geval mede van staphylo-

---

1) Zie b.v. PÄSSLER, Therap. Monath. p. 15, 1913. WEBER, Münch. m. W. 1902.
2) GOERKE, Ver. Deutscher Lar. p. 157. 1913.
3) MANN en BRIEGER, Verein. Deutscher. Laryngologen, 1913, p. 166, 169.
4) BROECKAERT, Presse oto-lar. Belge. 1910, p. 108.

kokken-pyaemie met dodelike afloop, in aansluiting aan akute amandelontsteking. BRIEGER [1]) maande in de diskussie tot nauwgezette kritiek: het te zamen bestaan van sekreet in de krypten en algemene sepsis is nog niet voldoende om oorzakelik verband aan te nemen.

Het langst bekend is het verband van angina en *akuut gewichtsrheumatisme*. STEWART [2]) beschouwde alle rheumatiese koortsen als echte pyaemieën en nam aan, dat zij in 70 à 80 % uitgaan van de amandelen; GERHARD [3]) in 21 %; STEKEL [4]) in 67 %.

Omgekeerd heeft BRODZKI [5]) bij 610 anginae onder het scheepsvolk 61 maal (10 %) als verwikkeling polyarthritis vastgesteld. BUSQUET [6]) bericht over zeventien gevallen van endocarditis in aansluiting aan angina.

BOUCHARD [7]) meent dat nephritis even vaak voorkomt bij angina als hartaandoeningen bij rheumatismus.

FINDER [8]) vermeldt een geval van *polyomyelitis*, die met zeer grote waarschijnlikheid op een angina terug moest worden gebracht en ook een geval van een kind, dat alle twee maanden een heftige angina had met zware eklamptiese krampen. WYLIE en WINGRAVE [9]) gaven onlangs de beschrijving van een sterfgeval na peritonsillair absces. Bij de lijkopening werd vastgesteld, dat het absces zich in de praevertebrale spieren tot aan de schedelbasis uitstrekte. Er was een osteomyelitis van achterhoofd- en wiggebeen, etterige hersenvlies- en nekrotiserende hersenontsteking.

In geval waar een der bovengenoemde ziekten, met name rheumatismus of nierontsteking, is begonnen met keelpijn of een duidelike angina, dient men zich de vraag voor te leggen of, met het oog op mogelike herhaling, dus prophylakties, het wegnemen der amandelen raadzaam is.

Doet een nauwkeurig onderzoek na de genezing het bestaan

---

1) BRIEGER, Ver. Deutscher Lar., 1913, p. 168.
2) STEWART, Lancet. 1881, I, p. 154.
3) GERHARD, Deutsche med. W. 1896, Vereinsbeilage, p. 82
4) STEKEL, Wiener. m. W. 1896, p. 91.
5) BRODZKI, Berl. klin. Woch. 1916, No. 16 p. 429.
6) BUSQUET, Gaz. hebd. d. sc. med. d. Bordeaux, 1904.
7) BOUCHARD, Rev. de med. I p. 671. 1881. Zie ook CHAUVEAU, Archiv. int de lar XVI no. 1 en HOUGARDY, Le Scalpel Dec. 1905.
8) G. FINDER. Verhandl. Ver. Deutscher Lar., 1913, p. 167.
9) ANDREW WYLIE en WYATT WINGRAVE, Lancet 1 Febr. 1919.

ener slepende amandelontsteking kennen of ook blijkt anamnesties dit bestaan uit nu en dan in de mond komende amandelproppen, al of niet met slepende of telkens terugkomende keelbezwaren, dan is, al is daarmee ook het oorzakelik verband natuurlik niet onomstotelik vastgesteld, toch zeer zeker de *prophylaktiese tonsillektomie aangewezen.*

Moeiliker is de beslissing wanneer de amandelen er normaal uitzien en slepende ontsteking niet is aan te tonen. Voor deze gevallen zou ik niet een algemene regel durven opstellen. De beslissing zal in ieder voorkomend geval moeten worden genomen.

Vóór operatie zouden pleiten de ernst der doorstane ziekte, de wens van de patiënt om al het mogelike te doen ter voorkoming van herhaling. Tegen operatie zou eventueel spreken: kinderlike leeftijd, overdreven bangheid van de patiënt, zodat bedwelming nodig zou wezen.

Een derde veronderstelling is deze, dat een in aansluiting aan een akute amandelontsteking ontstane verwikkeling niet geneest en een slepend karakter dreigt aan te nemen. Als voorbeeld noem ik uit mijn kasuïstiek geval no. 82, waar in aansluiting aan angina een nephritis optrad, die nog na twee maanden geen neiging tot verbetering vertoonde. In dergelijke gevallen dringe men steeds krachtig op operatie aan.

Ik verwijs ook naar no. 76 van mijn kasuïstiek: een jongetje van acht jaar, die ziek werd onder de verschijnselen ener lakunaire angina, waarbij zich een endocarditis aansloot. Terwijl patiënt nog het bed hield, trad een tweede keelontsteking op, ditmaal gevolgd door eksudatieve pleuritis. Hierop volgde bij het nog steeds bedlegerige patiëntje opnieuw angina, thans met een opflikkering van de reeds sterk verminderde verschijnselen van hart en borstvlies beide. Terwijl nog de koorts niet geheel was geweken, zijn de amandelen weggenomen en van die dag af is genezing ingetreden, die tans reeds twee jaar heeft aangehouden.

Geval no. 79 heeft betrekking op een vrouw van zesendertig jaar. Met keelverschijnselen begon een heftige akute rheumatismus, die met dalingen en verheffingen vele maanden lang heeft aangehouden. Elke verheffing zette in met slikbezwaren, waarop dan onder hoge koorts al de verschillende gewrichten der ledematen werden

aangedaan; zes maanden na het begin der ziekte werd beiderzijds tonsillektomie gedaan met afdoend goed gevolg.

Dergelijke ervaringen vindt men overigens tal van malen in de literatuur. Ik doe slechts een enkele greep.

WEISS [1]) geeft de geschiedenis van een kanonnier, die aan het oog gewond was en daarna koude rillingen en hoge temperatuur kreeg. De inwendige organen vertoonden geen afwijking. De amandelen waren rood gezwollen en in de linker zat een grote groenachtige prop. De amandelen werden verwijderd en het gevolg was dadelik goed. De temperatuur daalde en patiënt nam in gewicht toe. Ook vermeldt hij uitstekende gevolgen der operatie bij rheumatiese bezwaren, bij endocarditis en angina recidiva. CASSELBERRY [2]) noemt een geval van een jongen die een chroniese invalide was geworden door herhaalde polyarthritis-aanvallen, telkens na een akute amandelontsteking. Tonsillektomie werd verricht en polyarthritis zowel als amandelontstekingen verdwenen. STEINER [3]) beschrijft het geval van een achttienjarig meisje, dat aan slepende amandelontsteking leed met herhaalde anginae; daarbij driemaal gewrichtsrheumatismus. Sinds de verwijdering van beide amandelen, vier jaar geleden, geen keelklachten en geen rheumatiek meer. In een ander geval bestond bij een jongen van dertien jaar, als laatste van een hele reeks van keelontstekingen, een phlegmoneuse angina, waaraan zich een septiese toestand aansloot, met koude rillingen, zéér hoge temperaturen en hartsymptomen. In het bloed werden haemolytiese streptokokken aangetoond. Volkomen en nu reeds sinds vier jaar bestaande genezing na tonsillektomie.

5. Slepende amandelontsteking.

Dit ziektebeeld is nog verre van algemeen bekend en pathologies-anatomies nog zeer onvoldoende afgebakend. Typiese konstante veranderingen van het amandelweefsel zijn er niet. [4]) Wel vind ik in een aantal gevallen melding van „chronies inflammatoire hyperplasie", van „kleincellig infiltraat"; maar met het oog op

[1]) WEISS, Tonsillektomiefrage etc., Zeits. f. kl. Med. 1917, LXXXIV, p. 206.
[2]) CASSELBERRY, Laryngoscope 1906, XVI, p. 425.
[3]) STEINER, t, a. p.
[4]) GRÜNWALD. Die Krankheiten der Mundhöhle, etc. 1912, p. 493.

de bouw der normale amandel hebben deze termen maar weinig waarde. In een geval van STEINER[1]) was het gehele inwendige der weggenomen amandelen zo sterk met een krummelige, vreselik stinkende massa gevuld, dat van amandelweefsel bijna niets meer te zien was.

Veel vaker echter worden bij mikroskopies onderzoek geen duidelike ontstekingsverschijnselen gevonden, terwijl toch in de anamnese *amandelproppen* voorkwamen en zij ook bij onderzoek werden vastgesteld. Zo uit mijn kasuïstiek geval no. 79 en no. 82, waar bij de tonsillektomie uit de kleine amandel een zeer grote „prop" te voorschijn kwam en mikroskopies onderzoek een negatieve uitkomst had.

Deze „proppen" bestaan uit afgestoten epitheel, witte bloedlichaampjes, schimmels en splijtzwammen. Dat in deze gevallen een abnormale afscheiding, resp. afstoting in de krypten bestaat, is dus aan geen twijfel onderhevig. Wij zullen goed doen in deze gevallen de naam *tonsillitis lacunaris chronica* te gebruiken en daarbij in het midden te laten of de abnormale afscheiding in de krypten primair het gevolg is van oppervlakkige ontsteking van het slijmvlies der krypten dan wel gevolg van ontleedkundige verhoudingen, waardoor stagnatie in de krypten wordt in de hand gewerkt, verhoudingen zoals die bij kleine, „begraven" amandelen voorkomen. Inderdaad vindt men bij slepende tonsillitis naast gevallen met hypertrofie, opvallend vaak deze kleine, wegschuilende amandelen. Men mag aannemen, dat het sekreet in de krypten een voortdurende prikkel veroorzaakt, die zich in vele gevallen ook door subjektieve bezwaren kenbaar maakt. Bestaan eenmaal zulke van mikro-organismen wemelende „proppen", dan is slechts de een of andere gelegenheidsoorzaak nodig voor het ontstaan van een nieuwe akute, lakunaire of peritonsillaire ontsteking.

Het *uiterlik voorkomen* der slepend ontstoken amandel is dikwels geheel normaal. Andere keren ziet men in een of meer krypten witte massaas zitten. Veel vaker dan men zou denken kan men in gevallen van herhaalde anginae, ook waar amandelproppen schijnen te ontbreken, deze in de krypten aantonen, door

---

[1]) STEINER, t. a. p.

met een stomp haakje de voorste gehemelteboog naar voren te trekken en aldus de amandel open te spalken. Lang niet zelden vindt men in de hier beschreven gevallen het amandeloppervlak littekenachtig; vertoont het bleke strengen, getuigen van vroegere operatieve behandelingen. Vaak ook bestaan er vergroeiingen van de gehemeltebogen met de amandel. Bij vinger-onderzoek voelt deze dikwels opvallend hard aan. In een deel der gevallen bestaat zwelling der lymphklieren achter de kaakhoek.

Het *kliniese beeld* der slepende amandelontsteking is uitermate uiteenlopend. Soms zijn er in het geheel geen bezwaren en wordt alleen door *herhaalde akute anginae* de aandacht op de amandel gevestigd. In een deel der gevallen, waar onmiddellike klachten ontbreken, worden bij opzettelik onderzoek *amandelproppen* ontdekt; of wel de patiënt krijgt af en toe een vies riekend en smakend, op een sagokorrel gelijkend propje in de mond, waarvan hij de herkomst niet weet en dat hem overigens geen last bezorgde.

In andere gevallen weer bestaan klachten in de vorm van hardnekkige *pharynxhoest*, die soms ook is op te wekken door aanraking der amandelen of ook reeds door het gebruik van de tongspatel. Voorts: *„gevoelige keel", onaangename sensaties, kriebel, branderigheid, droogheid, neiging tot schrapen of slikken, gevoel van toesnoering* en tal van *neurastheniese bezwaren*, klachten waarvan men niet altijd met zekerheid kan uitmaken of zij in de amandelen dan wel in de pharynx hun punt van uitgang hebben. *Otalgie*, neuralgiese oorpijn, is niet zo zelden gevolg van slepende amandelontsteking. [1])

TAYLOR [2]) noemt *periodiek braken* als een gevolg van slepende amandelontsteking. In een aantal gevallen werd tonsillektomie gedaan, met gunstig gevolg.

In een reeks van gevallen bestaat *foetor ex ore*, riekende adem, een verschijnsel waarvan de bron dikwels ten onrechte wordt gezocht in de maag, terwijl zij huist in het gebit of in neusbijholten, maar zeer zeker het allervaakst in de amandelen.

Elk van deze verschijnselen kan onder bepaalde omstandigheden een aanwijzing worden voor tonsillektomie.

Intussen staat het vast en is het door de literatuur afdoende

[1]) Drie gevallen van GOERKE. (Ver. Deutscher Lar. 1913, p. 164.)
[2]) R. TAYLOR, Mimesota Medicine, Ref. in Int. Centralbl. f. Lar. 1919, p. 368.

bewezen, dat, *ook zonder akute anginae*. de slepende amandelontsteking *infektieuse verwikkelingen* in verwijderde organen kan veroorzaken en onderhouden; dat m.a.w. de slepend ontstoken amandel geheel dezelfde rol kan spelen als de slepend ontstoken appendix.

LESLIE DAVIS [1]) van Philadelphia geeft zijn eigen geschiedenis: aanvallen van funktionele hart-onregelmatigheid, grijze verkleuring der ontlasting en erge hoofdpijn. Al deze verschijnselen zijn verdwenen na beiderzijdse tonsillektomie, terwijl zijn lichaamsgewicht steeg van 66 tot 84 K.G. Hij is overtuigd, dat in het biezonder de lever en de nieren, het meest de lever, te lijden hebben onder de toxiese invloed, uitgaande van de inhoud van zieke amandelkrypten.

Ik mag er niet aan denken, hier heel de reusachtige literatuur aan te halen. Ik bepaal mij er toe te verwijzen naar de geestdriftig gestelde artikels van PÄSSLER [2]), die de meest verschillende infektieuse en septiese aandoeningen en konstitutieafwijkingen (eksudatieve diathese!) in oorzakelik verband brengt, niet alleen met akute angina, maar voornamelik met slepende amandelontsteking.

BACHHAMMER [3]) geeft een belangwekkend overzicht van 37 lijkopeningen uit het pathologies instituut te München, waarbij behalve een (meestal slepende) amandelontsteking ernstige sekundaire aandoeningen zijn gevonden, die voor een deel de oorzaak van de dood waren geweest. Men vindt hier een aantal gevallen van sepsis, appendicitis, longontsteking, endocarditis en nephritis.

Veel méer dan tot hiertoe geschiedt, zullen de huisartsen voortaan bij zeer verschillende aandoeningen alle aandacht moeten wijden aan de mogelikheid van amandelinfekties. Met name geldt dit voor verschillende vormen van hartaandoeningen, nierontsteking, slepende appendicitis, rheumaties gewrichtslijden, septiese en pyaemiese toestanden.

In Hoofdstuk II is een overzicht gegeven van de verschillende behandelingswijzen, die bij slepende amandelontsteking toepassing

---

[1]) J. L. DAVIS, Annals of Otol. 1918, p. 1265.

[2]) PÄSSLER, Kongress f. innere Med. 1911 en 1914; Vers. deutscher Naturforscher u. Aerzte, Wien 1913; Therap. Monatsschr. 1913, p. 15.

[3]) BACHHAMMER, A. f. Lar. XXIII, p. 322, 1910.

hebben gevonden. Ongetwijfeld zijn met al deze methoden nu en dan gunstige uitkomsten verkregen. [1]) Toch ontmoet dunkt me wel elk keelarts in zijn praktijk van die ongelukkige gevallen waar al deze behandelingen zijn toegepast, zonder aan de klachten of aan de herhalingen der angina een eind te hebben gemaakt. Zolang ik de polikliniek bezoek, heb ik een aantal ziekteverhalen aangehoord van angina-patiënten, op wie verscheidene artsen hun kunst vergeefs hadden beproefd. In deze gevallen is de tonsillektomie zich komen aanmelden als de redder in de nood.

Neemt men aan dat de neiging tot recidief veroorzaakt wordt door een slepende ontsteking der amandelen, dan is inderdaad het volledig verwijderen van al het zieke weefsel de enige rationele behandelingswijze en waarborgt deze ook een volledig sukses. Hetzelfde geldt voor de opvatting, dat niet in het amandelweefsel maar in de inhoud der krypten de bron voor nieuwe akute ontstekingen zetelt. Daar geen der andere beschreven methoden in staat is de krypten met zekerheid en blijvend van hun gevaarlike inhoud te ontdoen, is ook van dit standpunt uit tonsillektomie het aangewezen middel.

Het is zeker verkeerd de gevaren en de ernst dezer operatie zodanig te laten wegen, dat men iemand met voortdurende keelklachten, die hem verschrikkelik hinderen en terneer drukken, alleen uit vrees voor het mes, de kans voor genezing onthoudt.

Ook gaat het niet aan, de neurastheniese aard der patiënten hardnekkig te gebruiken als argument tegen operatie. Ook bij neurasthenici en hystericae ligt aan bepaalde klachten zeer dikwels een organiese afwijking ten grondslag. Ik verwijs naar patiënten 81 en 83 van mijn kasuïstiek, die zich na de tonsillektomie als herboren hebben gevoeld en niet dankbaar genoeg konden zijn, dat, tegen het afwijzend advies van geneesheren, de operatie is doorgezet. Intussen moet elk geval op zichzelf worden beoordeeld. Natuurlik is ook de tonsillektomie niet het alleen-zaligmakend middel bij keelklachten of riekende adem. Dat echter tans veel ongelukkige keelpatiënten met hun klachten troosteloos rondlopen, terwijl de tonsillektomie hun afdoend zou kunnen helpen, dit schijnt mij wel heel zeker.

---

[1]) De behoudende behandeling vond nog verscheidene verdedigers in de Verein Deutscher Lar. 1912; ook in *Sikkel*, Ned. T. v. Gen. 1913, I, p. 1008 en 1914, I, p. 1672.

Treden bij bestaande slepende amandelontsteking *bij herhaling akute anginae* op, al of niet met ernstige verwikkelingen, dan is tonsillektomie strikt aangewezen. Ik verwijs naar het onder **3** en **4** gezegde.

Verscheidene schrijvers leggen er de nadruk op, dat bij verreweg de meesten der door hen getonsillektomiseerde patiënten tevoren reeds velerlei andere behandelingen — tonsillotomie, klieven van amandelbruggen, galvanokaustiek — waren voorafgegaan en dat eerst na de volledige verwijdering van al het zieke weefsel genezing is ingetreden. Zij zien hierin een krachtig argument tegen alle behoudende behandelingswijzen, tonsillotomie inbegrepen, in gevallen van slepende amandelontsteking.

Wanneer HALLE [1]) zegt, dat slechts weinige procenten van getonsillotomiseerde gevallen later weer angina krijgen, dan is dit, zolang hij de procenten niet heeft uitgerekend, slechts een bewering zonder meer. Zie daartegenover de mededeling van DAVIS [2]), dat van 78 getonsillotomiseerden, die na de operatie werden gekontroleerd, bij 38 het resultaat onvoldoende bleek, zodat 31 daarvan opnieuw moesten worden geopereerd.

Dat ook door tonsillotomie genezing kan worden verkregen, is aan geen twijfel onderhevig. KUBO [3]) deelt een geval mee, waar tonsillektomie werd geweigerd en waar na een zo grondig mogelike tonsillotomie een slepende nierontsteking snel genas. Evenwel de algemene ervaring spreekt anders. Ook theoreties moet het, bij de grillige vorm en de grote diepte der krypten, nauweliks mogelik schijnen deze alle ruim te openen, en even ondoenlik moet het worden geacht bij behoud van de kapsel al het amandelweefsel volledig te verwijderen. Onder vele honderde amandelen vond BALLENGER [4]) er slechts enkele, waar de krypten niet tot aan de kapsel reikten. Wij kunnen, zegt hij, deze bron van infektie alleen door de radikale verwijdering van amandel met kapsel doen verdwijnen. Reeds in 1910 zei HAJEK: „De tonsillektomie is een operatie, waarnaar wij reeds lang zoeken, in het bewustzijn, dat tonsillotomie bij zieke amandelen slechts weinig of geen nut heeft."

---

1) HALLE t.a.p.
2) DAVIS, Int. geneesk. Kongres, Londen 1913, Lar. Afd. XV, p. 172.
3) I. KUBO, Intern. Congr. of Med., London 1913, p. 183.
4) BALLENGER, Laryngoscope 1907, XVII, p. 417.

Eén ding houde men bij het overwegen der aanwijzingen wel in het oog, dit nl., dat *de operatie nooit mag worden afgewezen op grond van het schijnbaar normale voorkomen der amandelen.* Ook in gevallen waar, met alle hulpmiddelen, klinies niets afwijkends is te vinden, kan toch wellicht tonsillektomie het enig afdoende redmiddel zijn. *Niet zelden vormen juist kleine, begraven, ja, onzichtbare amandelen een kwaardaardige besmettingshaard.* Vermoedelik hangt dit samen met het wezen der natuurlike drainage van de krypten bij de slikbeweging. Krypten, wier opening aanligt tegen de voorste gehemelteboog of met name tegen een op de amandel drukkende *plica triangularis*, kunnen zich van hun inhoud niet ontdoen en bieden aan de splijtzwammen een ruime gelegenheid voor broeding. In deze gedachtengang meent MURPHY [1]), dat wellicht in een deel der gevallen de tonsillektomie zou kunnen worden vervangen door het uitsnijden van een deel der plica triangularis.

Een zelfde rol kan, naar het oordeel van BURGER [2]), de *plica semilunaris* spelen, die aan de bovenzij de amandelnis afsluit en de bovenpool der amandel bedekt. Men weet, dat wat bij inspektie de fossa supratonsillaris schijnt te zijn, dikwels een fossa intratonsillaris, een hoog gelegen krypte-opening, is. Wij weten ook, dat de peritonsillaire phlegmone in de meerderheid der gevallen van het bovenste deel der amandel uitgaat. Om deze reden is MURPHY's raad niet opvolgenswaard. In al de bovenbedoelde gevallen is het zeker raadzaam, de amandel in haar geheel te verwijderen.

Voor de argumenten ex juvantibus ten voordele der tonsillektomie bij zo vele infektieuse aandoeningen zij naar hoofdstuk VI verwezen.

6. Tuberkulose.

De tuberkulose van de amandelen kan men indelen in: 1. de manifeste en 2. de latente of de „tuberculose larvée der trois amygdales" van DIEULAFOY [3]), die meent, dat veel van de amandelaandoeningen van goedaardig voorkomen verkapte vormen zijn van tuberkulose.

---

[1]) F. G. MURPHY, Laryngoscope, 1917, p. 409.
[2]) BURGER, mondelinge mededeling.
[3]) DIEULAFOY. Academie de Médecine, Séance du 30 Avril 1895.

In 1884 heeft STRASSMANN het eerst de latente amandel-tuberkulose bij longlijders aangetoond. Zijn vondst is sedert door velen bevestigd.

Daar vroeger alleen of hoofdzakelik de manifeste bekend was, die in de latere tijdperken der longtering niet zeldzaam is, blijkt nu, dat tuberkulose van de amandelen veel meer voorkomt dan men eerst dacht (zie DIEULAFOY [1]), KOPLIK [2]), KINGSFORD [3]), WOOD [4]). In een niet zo kleine groep van gevallen bestaat amandeltuberkulose in de latente vorm: klienies is aan de amandelen niets specifiek abnormaals te ontdekken; de aandoening kan alleen worden vermoed door bestaande halskliertuberkulose [5]).

Latente tuberkulose kan bestaan in amandelen, die vergroot zijn, of normaal, of ook atrofies [6]). Zelfs als ze verwijderd zijn vertonen ze makroskopies gewoonlik geen afwijking; maar mikroskopies vindt men de karakteristieke kenmerken: reuzencellen, verspreide tuberkels met weinig verkazing, fibrosis enz.; bacillen zijn in hoeveelheid altijd zeldzaam. Verder kan het tuberkuleuse karakter door inenting bij dieren worden vastgesteld.

VAN REE [7]) heeft nog onlangs door stelselmatig onderzoek van amandelen en adenoiede woekeringen, verwijderd bij 150 kinderen van onze polikliniek, in 10 % der adenoieden en in 2 % der amandelen tuberkulose vastgeseld. In deze positieve gevallen bestond geen enkel maal longtuberkulose, zonder uitzondering echter zwelling der diepe kaakhoekklieren.

Dergelijke onderzoekingen waren reeds meer gedaan, met zeer uiteenlopende uitkomst, wisselend tussen 0 en 30 % positief. Uit de gezamenlike literatuur besluit VAN REE, dat aan ruim de helft der gevallen van tuberkulose der halsklieren latente tuberkulose der gehemelte- of neuskeelamandelen ten grondslag ligt.

DAN MACKENZIE [8]) houdt het voor bewezen dat tuberkuleuse halsklieren in de meerderheid der gevallen zijn besmet òf van de

---

1) DIEULAFOY. Manuel de Pathologie Interne, II, p. 191, 1911.

2) KOPLIK. Amer. J. of Med. Sc. II p. 816, 1903 Tuberculosis of the Tonsils etc.

3) KINGSFORD. Tuberculosis and the Tonsils, Lancet, VI, p. 89, 1904.

4) WOOD. Tuberculosis of the Tonsils Laryng XVI, p. 354, 1906.

5) MITCHELL Prim. Tuberculosis of the Tonsils in Children. The journ. of Laryng. XXXIII, p. 8, 1918. HELT, Lar. 1911, p. 420.

6) KOPLIK, t.a.p.

7) VAN REE, Ned. Tijdschr. v. Gen. 1919, II, bl. 798.

8) DAN MACKENZIE, Brit med. J. 1910, II, p. 1621.

amandelen òf van de tanden uit. Ook haalt hij SCOTT aan, die in de onderzochte amandelen van 50 patiënten met gezwollen halsklieren 7 maal tuberkels heeft gevonden .

MITCHELL [1]) vond bij 106 gevallen van halsklier-tuberkulose in 38 % tuberkulose van de amandelen en bij 100 gevallen van hypertrofiese amandelen in 9 %.

WOOD [2]) vond bij de sektie van 37 longtuberkulose-lijders slechts 3 zonder tuberkuleuse afwijking in de amandelen en LEVINSTEIN [3]) meent hieruit te mogen opmaken, dat de amandelen dikwels de plaats van eerste infektie moeten zijn. In de amandelen komen tuberkel-bacillen naast andere, pyogene kiemen, voor; zie WOOD, GREENE [4]), SHRADY [5]), BABCOCK, CHURCHILL [6]), ANDERSON [7]) en anderen.

De manifeste amandeltuberkulose doet zich voor in de vorm van ulceraties. Deze zouden meestal sekundair ontstaan zijn bij meer uitgebreide keel- of longtuberkulose. WOOD meent, dat ze tot stand komen door menginfekties, daar de tuberkuleuse infektie ongetwijfeld de weerstand van de amandel tegen andere infektie-invloeden vermindert.

Omgekeerd menen GREENE en SHRADY, dat de lymphatiese ring een infektieoord voor verschillende pathogene kiemen is, en dat de amandel, door vele infekties in weerstandsvermogen verzwakt, een gemakkelik punt van aanval is voor de tuberkelbacillen, die hier binnendringen en zich dan verspreiden langs lymph- en bloedwegen, om ten slotte ook de longen aan te tasten. WOOD meent, dat bij de meeste tuberkuleuse borstvliesontstekingen de infektie van de amandelen is uitgegaan. Hij steunt hierbij op proeven van GROBER [8]), die na inspuiting van oostindiese inkt in de amandelen de kleurstof terugvond in de borstvlieszak. WINCKLER [9]) meent ook, dat reeds op andere wijze geinfekteerde aman-

---

1) MITCHELL t.a.p.
2) WOOD, Ann. of Otol. 1908.
3) LEVINSTEIN t.a.p.
4) GREENE. Laryngoscope 1911, p. 715.
5) SHRADY. Tonsillar Tuberculosis. Med. Rev. XLVIII, p. 125, 1895.
6) BABCOCK en CHURCHILL, Laryng. XVII, p. 412, 413, 1907.
7) ANDERSON, Ann. of Ot. XVI, p. 128, 1907.
8) GROBER, Deutsches Arch. f. Klin. Med. 1900 LXVII, p. 296.
9) WINCKLER, Beiträge Passow, VII, 1914, p. 451.

delen een goed voorbereide voedingsbodem vormen voor de tuberkelbacil. In vijf gevallen, waar bakteriologies in het inwendige der amandelen slechts reinkulturen van streptococcen of gemengde infekties werden gevonden, kon hij histologies ook tuberkels met reuzencellen aantonen. Klinies had niets op tuberkulose gewezen.

Het al of niet primair zijn ener amandeltuberkulose is moeilik vast te stellen, daar klinies niet te bewijzen is, dat de longen volmaakt vrij zijn. Ook bij lijkopening is niet altijd uit te maken, welke aandoening de primaire was, die der amandelen of die der longen. Primaire amandeltuberkulose werd aangetoond door KIEDMANN [1]), GLAS [2]) e. a. Zij wordt door de meesten beschouwd als zelden voorkomend, zo door KOPLIK [3]), KINGSFORD [4]), DE VRIES [5]) en anderen; maar er zijn er wel, die ze niet als zulk een zeldzaamheid aanzien, b.v. DIEULAFOY [6]), WOOD [7]), MITCHELL [8]) en anderen.

Tonsillektomie zal slechts hoogst zelden een aanwijzing vinden bij de manifeste amandeltuberkulose. Deze aandoening komt nog het meest voor in de latere tijdperken der longtuberkulose, waar operatie zeker beter wordt vermeden. Toch kunnen zich gevallen voordoen. ROSENHEIM [9]) noemt een geval, waar een gevorderde strottenhoofd-tuberkulose na tonsillektomie geheel genas. DENNIS [10]) spreekt van gevallen van longtuberkulose, die een zeker tijdperk van verbetering bereiken, maar dan niet verder komen; totdat ze na een noodzakelike tonsillektomie meer weerstand schijnen te krijgen en snel vooruitgaan, tot volkomen stilstand van het tuberkuleuse proces.

In de gevallen, waar de amandelen delen in een meer algemene slijmvliestuberkulose, resp. lupus van mond en pharynx, is uit den aard tonsillektomie niet aangewezen. Bij de lupeuse vorm is galvanokaustiek een belangrijk behandelingsmiddel. SOBERNHEIM [11]) acht tonsillektomie aangewezen, tenzij de amandeltuberkulose optreedt

---

1) KIEDMANN, Ziegler's Beiträge, XXVIII, 1900.
2) GLAS, Wien. klin. Woch., 1903, p. 1005.
3) KOPLIK, Am. J. o. the med. Sc., Nov. 1903, No. 38.
4) KINGSFORD, Lancet 4 Januari 1904
5) W. M. DE VRIES, mondelinge mededeling.
6) DIEULAFOY, t. a. p.
7) WOOD, t a. p.
8) MITCHELL. t. a. p.
9) ROSENHEIM, Lar. XXVIII, 126, 1918.
10) DENNIS, Laryngoscope, 1917 p. 805.
11) SOBERNHEIM, Int. gen. Congres Londen 1913, Lar. afd. p. 185.

in het eindtijdperk eener algemene tuberkulose, en alleen wanneer zij in de bovenste luchtwegen tot de amandel is beperkt.

Is dus de aanwijzing bij manifeste amandeltuberkulose zeer beperkt, zoo wint darentegen de opvatting steeds meer veld, dat bij *tuberkulose der halsklieren* de vraag der tonsillektomie altijd ernstig moet worden overwogen. BOOT [1]) zegt, dat (in Amerika) halsklier-tuberkulose zeldzamer is geworden, sedert tonsillektomie zoo populair is geworden. Velen menen, dat indien tuberkuleuse halsklieren geopereerd worden, steeds de amandelen gelijktijdig of nog beter er vóór moeten worden weggenomen; zoo DANZIGER [2]), DAN MC KENZIE [3]), MATHEWS [4]), DENNIS [5]), GREENE [6]), GOODALE [7]), BOOT, VAN REE [8]) en vele anderen. BENJAMINS [9]) heeft tweemaal geopereerd op de aanwijzing: eenzijdige vergroting der amandel en vergroting der halsklieren, en inderdaad in de amandelen tuberkulose vastgesteld, nl. tuberkels met reuzencellen, geen bacillen. DAVIS [10]) zag na tonsillektomie vergrote halsklieren kleiner worden en na zes maanden verdwijnen. BECK [11]) bericht, dat na de uitpelling de halsklierzwellingen in al zijn gevallen geheel zijn verdwenen. Ook WHALE [12]) vermeldt blijvende genezing van slepende lymphadenitis. Daarentegen noemt BLUM [13]) twee gevallen van halslymphomen, die door de tonsillektomie niet verbeterden. Het spreekt vanzelf, dat deze gevallen geen afbreuk kunnen doen aan de waarde van de andere, waar wèl sukses werd verkregen. Zeer gunstig waren daarentegen de cijfers, door LAYMAN [14]) verkregen in twee statistiekreeksen. Zij gaven nl. genezing der halsklierzwellingen in 49, resp. 33 % der gevallen; verbetering in 41, resp. 51 %; geen verbetering in 9 resp. 15 %.

Indien de klieren nog niet verwelkt zijn, zal het dikwels de

---

1) BOOT, Annals of Otology, 1917, p. 129.
2) DANZIGER, t. a. p.
3) DAN. MACKENZIE, t. a. p.
4) MATHEWS, Annals of Surgery, Dec. 1910.
5) DENNIS, t. a. p.
6) GREENE, t. a. p.
7) GOODALE, t. a. p.
8) VAN REE, t. a. p.
9) BENJAMINS, Ned. Tijdschr. v. Gen. 1914, I, p. 1595.
10) DAVIS, Intern. Congr. of med. Londen, 1913, p. 172.
11) BECK, Amer. Ass., 29 Oct. 1610.
12) WHALE, Lancet 1913, p. 444.
13) BLUM, t. a. p.
14) LAYMAN, Laryngoscope XXVIII, 1918. p. 65.

moeite waard zijn, de amandelen te verwijderen en het lot der halsklieren voorlopig af te wachten. Dat verettterde en verkaasde klieren in de regel niet verdwijnen na tonsillektomie [1]), spreekt vanzelf. Een behandeling, bestaande in tonsillektomie en aspiratie van verweekte klierinhoud, kan op haar plaats zijn.

In het algemeen is het, wanneer men de amandelen als uitgangspunt der kliertuberkulose beschouwt, zeker aan te raden, tonsillektomie zo vroeg mogelik te verrichten. Men vindt in de nieuwere literatuur ook veelvuldig de raad, deze operatie te doen bij alle kinderen met tuberkuleuse halsklieren [2]). WHITE [3]) heeft voor de diagnose latente amandeltuberkulose de klierzwellingen niet nodig; want hij beschouwt alle „verborgen" amandelen als van tuberkuleusen aard. Hij heeft 84 getonsillektomiseerde gevallen nauwlettend gevolgd; met allen is het goed gegaan, behalve met drie, die ten tijde der operatie in een gevorderd tijdperk van longtuberkulose verkeerden. In het mij alleen ten dienste staande referaat staat niets omtrent het onderzoek der verwijderde amandelen.

Tuberkulose van het *strottenhoofd* is somwijlen een aanwijzing voor tonsillektomie voor S. ROSENHEIM [4]). In een geval, waar de stembanden geheel geïnfiltreerd waren en de diagnose histologies vaststond, werden de beide amandelen weggenomen en de patiënt genas volkomen.

7. Kwaadaardige Nieuwvormingen.

Door chirurgen is het uitpellen der amandelen reeds lang gedaan wegens aldaar zetelende kwaadaardige gezwellen. Evenwel werden veelal ingrijpende vooroperaties verricht, zooals de tijdelike resektie van de onderkaak, om het operatieterrein ruim toegankelijk te maken. Dit zal ook thans nog in de meeste gevallen van *karcinoom* noodzakelik zijn, tenzij de operatie van buiten uit wordt gedaan. In bijzonder gunstige, vroeg herkende kankergevallen, die nog tot de amandel zijn beperkt, moet zeer zeker ook de tonsillektomie ter sprake komen.

Deze gevallen zijn zeldzaam, daar in de grote meerderheid de aandoening in behandeling komt of herkend wordt, wanneer het

---

1) BECK, Ann. of Ot. XXVI. p. 149, 1917, GOODALE, t. a. p.
2) MITCHELL, BOOT, t. a. p. en vele anderen.
3) W. WHITE, Ref. Int. Centralbl. f. Lar. 911, p. 311.
4) S. ROSENHEIM, Laryngoscope 1918, p. 126.

proces reeds op de omliggende weefsels is overgegaan. In de tonsillektomie-statistiek van VAN DER HELM [1]) komt een geval van amandelkanker voor, dat er eigenlik niet in thuis behoort, daar de uitsnijding van de amandel werd ingeleid door splijten van de wang tot aan de onderkaakshoek. Het uitpellen van de amandel ging gemakkelik en zonder bloeding. Pat. was na ruim zeven jaar nog zonder recidief .In dit geval zou dus eenvoudige tonsillektomie genezing hebben kunnen brengen.

Het *lymphadenoom* en het *lymphosarkoom* blijven vaak lange tijd tot de amandel beperkt [2]), en in deze gevallen is de tonsillektomie de aangewezen behandelingswijze. Voor de meer diffuse en uitgebreide vormen geeft bij deze nieuwvormingen de roentgen- en radiumbestraling de meeste kans op genezing [3]).

SOLIS COHEN [4]) vermeldt een geval, waar na een prikje met een strohalm, zich in acht weken tijds een gezwel had ontwikkeld, dat bijna tot aan de snijtanden reikte. Het werd met de amandelkapsel weggenomen, en pat. na twintig maanden nog vrij van recidief. Geval no. 87 van mijn kasuistiek heeft betrekking op een mandarijngroot gezwel, waaraan makroskopies en mikroskopies de amandelbouw nog was te herkennen. Het werd met de kapsel weggenomen. Pat. is, trots krachtige roentgenbehandeling aan de kliersarkomen overleden, terwijl in den mond geen spoor van recidief is opgetreden. Ware hij vroeger in behandeling gekomen, dan zou hij ongetwijfeld door tonsillektomie zijn gered.

GUTHRIE [5]) vermeldt drie gevallen van amandelsarcoom, verwijderd door tonsillektomie. Een ver gevorderd geval, geopereerd in bedwelming, na luchtpijpsnede, werd door recidief gevolgd; de twee andere zijn reeds sinds vijf jaar genezen.

8. Syphilis.

In 5 % van extra genitale *primair-affekten* zetelt dit op de amandel [6]). FOURNIER [7]) geeft aan iets meer dan 8 % van de in het gezicht en in de mond voorkomende gevallen.

---

[1]) VAN DEN HELM, Ned. Tijdschr. van Geneesk. 1919, II, p. 476.
[2]) Zie BROECKAERT, Presse Oto-lar. Belge 1910, p. 97.
[3]) Zie KUIJER, Ned. Tijdschr. v. Gen. 1918, II, p. 734.
[4]) SOLIS COHEN, Amer. J. of med. Sc., 1903, I, p. 176.
[5]) D. GUTRHIE. Sarcoma of the tonsil (J. of Lar., Oct. 1918).
[6]) BURGER, Leerboek p. 428.
[7]) FOURNIER, LEÇONS, sur la Syphilis p. 563, 1873.

De vraag naar de mogelikheid der uitsnijding van het primair affekt is dus hier die der tonsillektomie. THRASHER [1]) meent, dat vroegtijdig en volledig wegnemen van de amandel, nog vóór de Wassermann positief uitvalt, een kans geeft op volkomen uitroeien van het gif. Evenwel in de praktijk zal zich deze kans slechts bij hoge uitzondering voordoen, daar een primair affect op de amandel bijna altijd eerst wordt herkend als reeds sekundaire lymphklierzwelling bestaat.

Sekundaire syphilitiese aandoeningen zijn bijna nooit beperkt tot de amandel; ook verdwijnen zij door een specifieke kuur. Behalve dus bij een primair affekt zou alleen in gevallen van uiterst hardnekkige, tot de amandel beperkte *tertiaire* syphilis tonsillektomie ter sprake komen.

BAUM [2]) wijst er op, dat tonsillektomie bij syphilitici aanleiding kan geven tot sterke littekenvorming en schrompeling.

9. Diphtherie.

Vele onderzoekers beschouwen de amandelkrypten als biezonder gunstige broedplaatsen voor de bacil van LOEFFLER [3]). Een aantal schrijvers menen, dat deze krypten een belangrijke oorzakelike rol vervullen bij het optreden der diphteritiese ontsteking. Reeds in 1895 heeft FOSTER GODFREY [4]), die in 50 gevallen van diphtherie 49 maal amandelvergroting had gevonden, tonsillotomie aanbevolen als *voorbehoedend middel* tegen diphtherie. PERRY [5]) deelt mee, dat de geneesheren van de infektie-afdeling in Seattle geen enkel geval van diphtherie hadden gezien bij patiënten, bij wie vroeger de amandelen waren weggenomen.

Ook vermeldt hij dezelfde ervaring van CULLEN WELTY uit San Francisco. Dit is een zijner argumenten voor de stelselmatige profylaktiese tonsillektomie.

Ook BOOT [6]) houdt het voor buiten twijfel, dat kinderen, bij wie tonsillektomie is gedaan, minder vatbaar zijn voor diphtherie en roodvonk.

---

1) THRASHER, Lar. XXI, p. 1076, 1911

2) BAUM, Annals of Ot. p. 47, 1919.

3) LEVINSTEIN, t. a. p., BLUM, t. a. p.

4) FOSTER, GODFRY, Diphtheria, Tonsillotomy as a preventive measure. Ther. GAZETTE XIX 1895, p. 367.

5) PERRY, t. a p.

6) BOOT. t. a. p.

GREENE [1]) is van dezelfde mening. Mochten zulke kinderen toch diphtherie en roodvonk krijgen, dan zou het beloop der ziekte lichter zijn dan anders.

GODFREY verhaalt van telkens wederkerende diphtherie in zijn provincie in Canada, die ook uitbrak onder de 200 jongens van het Victoria Reformatory. Van de 50 ziektegevallen waren er 43, die in de anammese vergrote amandelen hadden. Hij kwam op het denkbeeld, dat de amandelen de broedplaatsen vormden en besloot alle vergrote amandelen te verwijderen bij jongens als ze binnenkwamen. Sindsdien — twee jaren — is er in die inrichting geen diptherie-geval meer voorgekomen, hoewel stad en provincie hun jaarlikse epidemieën hadden in de virulentste vormen. Hij wil niet te kennen geven, dat alle gevaar voor infektie verdwenen is; maar hij meent, dat de kans zeer verminderd is, en dat, als de ziekte toch optreedt, de genezingskans veel verbeterd is.

Overigens verwijs ik voor deze profylaktiese aanwijzing naar hetgeen boven onder **1** is gezegd (bl. 53).

Een andere aanwijzing voor tonsillektomie ten opzichte van diphtherie is het bacillen dragen. Deze aanwijzing heeft in de laatste tijd veel geld gewonnen. VAN ITERSON [2]) deed bij bacillendragers tweemaal tonsillektomie, waarvan één keer met goed gevolg. BALLANTYNE en CORNELL [3]) hebben in gevallen, waar velerlei plaatselijke behandeling niet was geslaagd in het verdrijven der bacillen, tonsillektomie verricht. Bij 4 en 6 gevallen werden de bacillen in de uiterste diepten van de krypten der verwijderde amandelen aangetoond. Zij besluiten, dat bij schijnbaar normale mensen de diphtheriebacil in de diepte der krypten kan huizen en dat volkomen uitpellen der amandel een afdoend middel schijnt te zijn voor het verwijderen der bacillen; hoewel zij de operatie een te ingrijpende (drastic) maatregel achten om haar stelselmatig bij het mensdom toe te passen.

OERTEL [4]) had met tonsillektomie volledig sukses bij vier bacillendragers. GREENE [5]) eveneens bij een jongen van 4 jaar met ade-

---

1) GREENE, Lar. XXI, p. 716, 1911.
2) VAN ITERSON, Ned. Tijdschr. v. Gen. p. 1052, II, 1919.
3) BALLANTYNE AND CORNELL, Brit. med. Journ. Nov. 24, 1917.
4) OERTEL, Beiträge Passow VI, p. 174, 1913.
5) GREENE, Laryngoscope, XVIII p. 660, 1908.

notomie en beiderzijdse tonsillektomie. Hij is overtuigd, dat in de kelen van genezen zieken diphtheriebacillen huizen in amandelen en adenoied en dat een gezonde keel zonder lymphatiesweefsel geen diphtheriebacillen herbergt. RUH, MILLER en PERKINS [1]) staan de mening voor, dat tegenover bacillendragers tonsillektomie veel belangrijker is dan alle biologiese en scheikundige behandelingen.

Intussen, dit standpunt wordt nog niet algemeen gedeeld. Immers, niet alleen de amandelen bieden schuilplaats aan de diphtheriebacil; ook b.v. de neus en andere delen van de lymphatiese pharynx-ring [2]). Ook BOOT [3]) houdt de aanwijzing der tonsillektomie bij bacillendragers voor een beperkte en BURGER [4]) meent, dat bij onze onzekerheid omtrent de schuilplaats der bacillen, de operatie slechts zelden duidelik is aangewezen. Ik kan mij denken, dat een aanwijzing zou bestaan in het volgende geval: hardnekkig aantoonbaar blijven van bacillen in het slijm, dat uit de openingen der amandelkrypten wordt weggenomen; terwijl zij bij herhaald onderzoek niet voorkomen in het slijm van neus en neuskeelholte.

WINCKLER betoogt, dat ook na krachtge serumbehandeling in de diepte der krypten virulente diphtheriebacillen achter kunnen blijven, waartegen al de behoudende middelen niets vermogen. Dan kan het voorkomen, dat het naar de regelen der kunst van de amandelen afgenomen slijm bacillenvrij is, en toch het kind voor zijn omgeving een gevaarlike bacillendrager blijft. In weggenomen amandelen vond hij voor marmotjes virulente bacillen. Of uit deze beschouwing een algemene aanwijzing zal voortkomen tot tonsillektomie bij alle pas genezen diphtherie-patiënten zal de toekomst leren.

Aan collega FREDERIKSE te Amsterdam dank ik de mededeling van het volgende geval: een meisje van veertien jaar doorstond in Januarie 1916 diphtherie. Van klein af heeft zij veel geleden aan veel herhaalde anginae. In Augustus van dat jaar was zij nog steeds bacillendraagster. Op aanwijzing van dr. v. HOOGENHUIZEN, bakterioloog van de gemeentelike gezondheidsdienst, heeft collega FREDERIKSE 25 Augustus 1916 beiderzijds tonsillektomie

1) RUH, MILLER and PERKINS, Journ. Amer. Med. Ass. p. 941, 1916.
2) LEVINSTEIN, t. a. p.; BLUM, Results of tonsillectomy (Laryngoscope, 1915, p. 666).
3) BOOT, t. a. p.
4) BURGER. Leerboek, p. 404.

gedaan. 9 September was de keel goed en zonder bacillen; zij is zo gebleven.

10. Meningokokkendragers.

Mij staat alleen ten dienste een artikel van BABCOCK [1]), die een publikatie van HERROLD [2]) aanhaalt, welke bij meningokokkendragers uit de neuskeelholte bij 71 % en uit de amandelen bij 31 % positieve kulturen kon kweken. BABCOCK heeft, in overeenstemming met CLEMINSON [3]), bij stelselmatig onderzoek van meningokokkendragers een opvallend groot aantal keel- en neusafwijkingen gevonden, n.l. adenoiede woekeringen in 97 %; zieke amandelen in 70 %. Hij heeft bij 7 kokkendragers adenotomie en bij 9 adenotomie en beiderzijdse tonsillektomie gedaan en meent, dat deze operaties van groot nut zijn geweest bij het verdrijven der meningokokken. Deze zestien patiënten waren vóór de operatie gemiddeld 74 dagen kokkendragers geweest; na de operatie gemiddeld 32 dagen.

11. Krop.

LAYMAN [4]) heeft bij zijn navraag onder de vakgenoten omtrent de gevolgen van tonsillektomie enige antwoorden gekregen, betrekking hebbende op het verband tussen slepende amandelontstekingen en krop. Een zijner briefwisselaars geeft bericht van een lange reeks van schildklierzwellingen met tachycardie, die een zeer gunstige invloed ondervonden van de tonsillektomie. Verscheidene chirurgen waren vóór deze operatie in elk kropgeval, waaraan een geschiedenis van amandelinfektie is verbonden. Zij verschillen in mening omtrent de wenselike tijd der tonsillektomie; sommigen raden aan deze te doen vóór, andere na de schildklieroperatie. CRILE en HALLSTED doen de kropoperatie het eerst, met name wanneer er verschijnselen zijn van hyperthyreoiedisme, omdat voor deze patiënten tonsillektomie een bezwaarlike operatie is. BLOODGOOD daarentegen verwijdert de amandelen twee of drie weken vóór de kropoperatie. Hij verklaart, dat in 50 % van alle gevallen van toxiese krop, hij òf geïnfekteerde amandelen òf een

---

1) BABCOCK, Laryngoscope XXIX, 1919, p. 486.
2) HERROLD. Journ. Amer. Med., Ass. 12 Jan. 1918.
3) CLEMINSON, Brit. Med. Journ 20 Juli 1918.
4) D. W. LAYMAN, Laryngoscope, 1918, p. 69.

geïnfekteerde neuskeelholte heeft gevonden. In de Mayo Clinic doet men de thyreoiedektomie ter bestrijding van de verschijnselen en tonsillektomie om een terugkeer van hyperthyreoiedisme in de achtergebleven kwab zo mogelik te voorkomen.

COTT [1]) vermeldt het geval van een vrouw van 44 jaar met een grote krop en gewrichtsonstekingen. Na beiderzijdse tonsillektomie waren haar klachten veel verbeterd en twee derde van de kropverdween. Ook BECK [2]) zegt, dat hyperthyreoiedisme van tonsillektomie een zeer gunstige invloed ondergaat.

B. TEGENAANWIJZINGEN.

1. Bloedziekten als leukaemie, pernicieuse anaemie en haemophilie, die een tegenaanwijzing opleveren tegen elke bloedige operatie, doen dit uit den aard ook tegen tonsillektomie. Evenzeer echter, misschien in nog sterker mate, tegen tonsillotomie. Is er sprake van neiging tot haemophilie in de familie en bij patiënt zelf, terwijl, zoals zo vaak het geval is, deze diagnose niet met zekerheid vaststaat, dan verdient, bij dringende aanwijzing tot opereren, wellicht tonsillektomie de voorkeur boven tonsillotomie, wijl in geval van post-operatieve bloeding deze na tonsillektomie, door volstoppen van de lege amandelnis, beter is te bedwingen dan na tonsilletomie. Bij twijfel aan de diagnose haemophilie kan men de bepaling van de stollingssnelheid van het bloed te hulp nemen, hoewel een normale uitkomst het gevaar niet met zekerheid uitsluit, zooals een geval van DELEVAN [3]) bewijst.

2. Status thymo-lymphaticus [4]) vormt een tegenaanwijzing tegen algemene bedwelming; niet of altans in veel minder mate tegen operatie in plaatselike ongevoeligheid. ROBERTS [5]) houdt juist met het oog op mogelike status lymphaticus narcose voor aangewezen, daar shock de dood zou kunnen veroorzaken. Men gebruike ether en geen chloroform. Ik wijs er op, dat in het dodelik verlopen geval van CARTER[3]) ether was gebruikt.

Uit de literatuur zijn mij vier gevallen bekend van dood na ton-

---

1) G. F. COTT, Laryngosope 1918, p. 126.
2) BECK, Annals of Otol. 1917, p. 149.
3) DELAVAN, Laryng. XX, p. 765, 1910.
4) Zie R. DE JOSSELIN DE JONG, Geneesk. Bl. XVII, 1, 1913.
5) ROBERTS, Laryng. XVIII, p. 724, 1908.

sillektomie, waar bij lijkopening status lymphaticus werd vastgesteld [1]). Een vijfde geval is no. 15 van mijn kasuïstiek. Het geval is door BURGER beschreven [2]); men vindt daar ook de biezonderheden omtrent drie der andere gevallen. Het vierde, het geval van HARRIS, is een zeldzaamheid, daar hier in plaatselike ongevoeligheid (1 % cocaïne-adrenaline in kleine gift, na vooraf een inspuiting van sulfas strychnini) is geopereerd. Pat. een korte, gespierde werkman, voelde zich dadelik zeer onlekker na de inspuiting, braakte en kreeg lichte konvulsies. De uitpelling der beide amandelen ging zeer vlot (twee minuten); geen bloeding. Daarna was pat. bleek, bewusteloos; ademhaling nog duidelik, toen de pols niet meer voelbaar was. Kunstmatige ademhaling, morphine, zuurstof enz., alles tevergeefs. Bij de lijkopening werd een grote, niet-atrofiese thymusklier gevonden (18 gram); uitzetting van het rechterhart, terwijl het linkerhart kleiner was dan gewoonlik. HARRIS schrijft de dood toe aan het hart en aan de zieke thymus, en meent, dat het cocaïne de onmiddelike aanleidende doodsoorzaak is geweest.

Aan het artikel van BURGER ontleen ik het volgende:

Als oorzaak van de dood moet in de bovengenoemde gevallen worden aangenomen primaire hartverlamming, waartoe verschillende momenten kunnen bijdragen. Allereerst een aangeboren minderwaardigheid der algehele konstitutie, met name hypoplasie van het slagaderlike stelsel. In de tweede plaats toxiese invloeden door gestoorde inwendige afscheiding der zieke thymusklier. In de derde plaats hypofunktie der bijnieren. Schadelikheden, die onder gewone omstandigheden slechts een voorbijgaande bloeddrukverlaging teweegbrengen, voeren tans tot vaatverlamming en hartsstilstand. In de vierde plaats draagt wellicht ook de vergrote thymus mechanies, door druk op de hartboezems, bij tot het onvoldoende worden van de hartwerking.

Bij CHEVALIER JACKSON [3]) vind ik de bewering, dat de thymusdood, toegeschreven aan status lymphaticus, niets anders is dan

---

[1]) Gevallen van KOFLER (M. f. O., p. 321, 1911). KAFEMANN (Med. Klin. p. 1420 1912). CARTER (N. Y. Med. Rec. XCIII p. 19, 1918). HARRIS (Ann. of Ot XVIII, p. 538, 1909).

[2]) BURGER, Ned. Tijd. v. Gen. p. 1951, I 1919.

[3]) CHEVALIER JACKSON, Peroral endoscopy and laryngeal surgery, 1915, p. 472.

dood door stikking tengevolge van mechaniese druk op de luchtpijp. Hij grond deze mening op enige gevallen van tracheostenosis thymica bij kleine kinderen, door hem behandeld. Evenwel de gevolgtrekking is onhoudbaar. In de boven beschreven gevallen van thymusdood, evenals in zovele andere, was het mechanies moment zeker niet de hoofdzaak.

Opmerkelik, zegt BURGER, is in de literatuur, dat in het biezonder bij hals-operaties het gevaar van thymusdood dreigt. Voor zover uit de nog kleine kasuïstiek blijkt, schijnt dit met name ook te gelden voor de tonsillektomie.

Bij de zeldzaamheid aan feiten is toch de betrekkelike veelvuldigheid van de thymusdood bij tonsillektomie opmerkelik. Helaas wordt de aandoening slechts hoogst zelden tijdens het leven herkend. Wanneer adembezwaren ontbreken, is het vaststellen van de vergrote thymus slechts hoogst zelden mogelik.

Volgens sommige schijvers [1]) zou status lymphaticus ook het *gevaar voor bloeding* verhogen. Bij de patiënt van KOFLER (CHIARI [2])), boven genoemd, trad de avond na de tonsillektomie een sterke bloeding op, die echter gemakkelik tot staan kwam; pat. stierf de volgende dag plotseling. Ook bij een patiënt van LUND, die tien dagen na beiderzijdse tonsillektomie in plaatselike ongevoeligheid stierf, vinden wij in het verhaal zowel nabloeding als status thymo-lymphaticus. De zeer anaemiese patiënte werd verpleegd wegens ziekte van Basedow. Zeer veelvuldige anginae maakten tonsillektomie noodzakelik. Matige sekundaire bloeding. De dagen na de operatie koorts en gewrichtspijnen; de zesde dag bloedbraken. Bij de lijkopening werd, behalve de krop, een vergrote thymus gevonden en hypertrofie van het lymphaties apparaat. Dat hier ook de status lymphaticus een rol heeft gespeeld bij het tot stand komen van de dodelike afloop komt mij zeer waarschijnlik voor.

3. Lichaamszwakte, hoge leeftijd, latere tijdperken van tuberkulose en dergelijke algemene tegenaanwijzingen tegen elke operatie gelden ook hier. Voor deze gevallen kunnen geen alge-

---

1) GRÜNWALD, Die Krankh. d. Mundhöhle, 1912, p. 328.
2) CHIARI, M. f. O. 1910, p. 861.

mene regelen worden gegeven. In elk bepaald geval moeten de voordelen der operatie tegen de bezwaren worden gewogen.

4. Op den **leeftijd beneden het jaar** wordt de operatie door velen ontraden [1]). Trouwens zeer zelden zal er bij zuigelingen een aanwijzing zijn voor tonsillektomie. SHEEDY [2]) pleit voor het behoud der amandelen bij kinderen *beneden twee of drie jaar,* op grond van de fysiologiese funktie, welke na dien leeftijd veel minder belangrijk zou zijn. Intussen hij maakt een uitzondering voor werkelik zieke amandelen, die in plaats van nuttig schadelik zijn voor het organisme.

Er zijn er ook, die, bij *kinderen b.v. tot twaalf jaar* de operatie verwerpen, op grond van de theoretiese overweging van de fysiologiese betekenis der amandel bij kinderen [3]), òf wegens het narkosegevaar [4]). Beide overwegingen acht ik onhoudbaar tegenover een duidelike aanwijzing voor tonsillektomie, die ook bij kinderen lang niet zelden bestaat [5]). WINCKLER [6]) heeft een deel van zijn vóór 17, 16 en 14 jaar geopereerde kinderen kunnen blijven volgen; zij hebben zich normaal ontwikkeld en nooit meer geleden aan de zich vroeger herhalende anginae. Bij een navraag bij een aantal kinderartsen kreeg LAYMAN [7]) het eenstemmig antwoord, dat zij nooit enig slecht gevolg van de wegneming der amandelen bij jonge kinderen hadden gezien; wel het tegendeel (zie hoofdstuk VI).

5. Het aanwezig zijn van **zicht- en voelbare pulsaties in de omgeving der** amandel kan onder bepaalde omstandigheden een tegenaanwijzing opleveren.

DEMME [8]) raadt uitdrukkelik op zulke pulsaties wel te letten. Intussen de moeilikheid schijnt zich hoogst zelden voor te doen. Ik vind ze in de literatuur der tonsillektomie niet vermeld.

6. Bij **zangers,** met name beroepszangers, wordt door sommigen, met het oog op mogelik slechte invloed op de stem, de

---

1) BECK t.a.p.; GREENE t.a.p.; BLUM t.a.p.
2) B. D. SHEEDY, N. Y. Med. Rec., 25 Sept. 1909.
3) GOERKE, Ver. Deutscher Laryngologen, 1913, p. 158, WEISS t.a.p.
4) QUIX en v. D. HELM, Ned. Keel-, Neus-, Oorh. Ver., Maart 1919.
5) FINDER en HOFMANN, Ver. Deutscher Lar. 1913, p. 167, 168; STEINER M. f. O. 1918, p. 550 en vele anderen.
6) WINCKLER, Beiträge Passow, VII, p. 460.
7) LAYMAN, Laryngoscope, 1918, p. 71.
8) DEMME t.a.p.

operatie afgeraden [1]). SCHLEMMER [2]) zegt, dat hij „beroepszangers natuurlik nooit zou opereren". Dit standpunt houd ik voor onjuist (zie hoofdstuk VI, bl. 119). Feitelike berichten van bedorven zangstemmen zijn schaars; wel daarentegen zijn de mededelingen talrijk omtrent verbetering van de stem, ook van de spreekstem, na de tonsillektomie, evenals dit van de tonsillotomie [3]) reeds lang bekend is. Men zal wel doen, in het geval van een zanger, de zaak van te voren bespreken. Dat een zangstem ernstig kan worden geschaad door de voortdurende prikkel van een slepende amandelontsteking, mag ook wel in aanmerking worden genomen.

TIJDELIKE TEGENAANWIJZINGEN.

1. *Akute ontsteking* in neus of keel. In deze tijd is het gevaar vergroot, zowel voor infektie [4]) als voor bloeding. LAURENS [5]) meent, dat 90 % van alle bloedingen (bij tonsillotomie) te wijten zijn aan opereren tijdens een akute of ook subakute ontsteking. DEAN [6]) zag zware sepsis bij een patiënt, geopereerd gedurende een akute amandelontsteking.

Ook is het amandelweefsel, zelfs nog geruime tijd na een angina, slapper, makkeliker verscheurbaar, zodat het moeiliker is de amandel met de tang te pakken.

BECKER [7]) breidt de tegenaanwijzing uit tot de akute middenoorontsteking. KOFLER [8]) raadt aan, niet eerder te opereren dan vier weken na een akute ontsteking of op zijn vroegst veertien dagen, mits in die tijd geregeld de mond wordt gedesinfekteerd. Het is niet altijd mogelik deze juiste raad letterlik te volgen, nl. in gevallen waar anginae elkaar met zeer korte tussenpoos opvolgen, zoals in nos. 51 en 60 van mijn kasuïstiek.

Er zijn ook keelartsen, die geen bezwaar zien in operatie ge-

---

1) Bv. KOFLER, M. f. O., 1911, p. 321.
2) SCHLEMMER, M. f. O., 1916, p. 513.
3) Zie bv. LENNOX BROWNE, The throat and nose, London 1899, p. 360.
4) MYGIND, WEISS en vele anderen.
5) G. LAURENS, Chirurgie oto-rhino-laryngologique, Paris 1906, p. 665.
6) DEAN, Loryngoscope XX 1910, p. 736.
7) BECKER, Annals of Ot. XXV p. 439, 1916.
8) KOFLER Monatsch. f. Ohrenh. p. 321, 1911.

durende of kort na een akute ontsteking [1]). COACKLEϑ [2]) heeft bij kinderen en volwassenen verscheidene tonsillektomieën gedaan in rekonvalescentie-tijdperk van roodvonk, bij nog bestaande temperatuurverhoging en lichte nierontsteking, zonder enige stoornis of verwikkeling.

WINCKLER [3]) heeft herhaaldelik en zonder enige onaangename verwikkeling de amandelen weggenomen tijdens het bestaan van een peritonsillair absces. Eveneens BARNES [4]) van Boston in tien gevallen. Ik voor mij zou er moeilik toe komen dit voorbeeld na te volgen.

2. *Koorts*, door GOERKE [5]) als tegenaanwijzing genoemd, kan, dunkt mij, als zodanig niet worden volgehouden, wanneer, zoals in de nos. 76 en 79 van mijn kasuïstiek, een infektieuse verwikkeling der amandelontsteking aanleiding tot de operatie is.

3. *Menstruatie*. Het is een bekend feit, dat in de dagen der maandstonden groter gevaar dan anders bestaat voor bloeding uit operatiewonden. KOFLER [6]) vermeldt een geval van zeer ernstige bloeding, die slechts door carotis-onderbinding tot staan kon worden gebracht, bij een twee en dertigjarige vrouw, lijderes aan slepende nierontsteking, geopereerd op de tweede dag van zeer rijkelike menses.

Ik zal zo vrij zijn de strijd omtrent de juistheid der theorie van BIRNBAUM en OSTEN [7]) omtrent het verminderd stollingsvermogen van het lichaamsbloed tijdens de maandstonden aan anderen over te laten. In ieder geval is het verstandig een aangewezen tonsillektomie niet te doen juist in zulke kritieke dagen.

4. *Tandkaries en slepende mondaandoeningen*. Verscheidene schrijvers leggen den nadruk op de wenselikheid, vóór een tonsillektomie de mond te zuiveren van infektiehaarden, zoals die in karieuse tanden aanwezig zijn [8]). Is er tijd, dan verdient het aanbeveling, na de verwijdering der zieke tanden een weekje te wachten met de operatie.

---

1) BLEASDALE, Brit. med. Journ. p. 75, I. 1903.
2) COAKLEY, Lar. XXV p. 1011, 1916.
3) WINCKLER, t. a. p.
4) BARNES, bij COAKLEY, t. a. p.
5) GOERKE, Verein. Deutscher Lar. 1913, p. 163.
6) K. KOFLER, Monatsschrift f. Ohr. 1911, p. 323.
7) BIRNBAUM en OSTEN, Archiv f. Gyn. LXXX p. 373, 1906.
8) Bv. DAN MACKENZIE, Enucl, of the tonsil. Brit. m. J. 1910, II, p. 1623.

5. *Slepende bijholte-ontstekingen.* Hier gelden dezelfde argumenten als bij de tandkaries en mondontstekingen. Tenzij er een bepaalde reden zou zijn om anders te handelen, is het ook hier aangewezen de behandeling der zieke bijholten aan de tonsillektomie te laten voorafgaan. Het zou kunnen gebeuren, dat door die behandeling de tonsillektomie overbodig werd.

GOERKE [1]) meent, dat men door zorgvuldige tandverzorging en door behandeling van slepende ontstekingen der neusbijholten menig geval van recidiverende angina tot genezing kan brengen.

1) GOERKE, Verh. Ver. Deutscher Lar. p. 155, 1913.

HOOFDSTUK V.

Techniek der Tonsillektomie.

A. Voorbereiding.

Door de meeste keelartsen wordt tonsillektomie beschouwd, niet als een kleine onbetekenende ingreep, maar als een grotere operatie. Dit werd o. a., naar aanleiding van de long-verwikkelingen, met nadruk uitgesproken door Manges [1]), Emil Mayer [2]), Piffl [3]) e. a. In overeenstemming met deze opvatting doen de meesten de operatie niet in lopende behandeling, maar eisen zij ziekenhuisverpleging [4]).

Intussen zij wordt ook zeer dikwels poliklinies gedaan [5]), waarschijnlik meestal wel wegens onmogelikheid van opneming der patiënten. Dat in grote buitenlandse poliklinieken, naar mij bekend is, de kinderen de zelfde dag naar huis worden gezonden, ook na de operatie in bedwelming, lijkt mij nauweliks goed te praten.

Bestaat er albuminurie, dan is het raadzaam de patiënt vóór de operatie een dag of acht het bed te laten houden bij sober dieet [6]).

Van veel belang wordt geacht *de reiniging van de mond*. Waugh [7]) laat steeds door de tandarts alle zieke tanden vullen of trekken. Mylvaganam [8]) deelt mee, dat dit bij zijn Indiese patiënten, die zeer goede gebitten hebben, niet nodig is. Mediowski laat spoelen met waterstof superoxied en laat formaminttabletten in de

---

1) Manges, Journ. Am. Med. Ass. 1915, p. 1554.

2) Emil Mayer, Laryngoscope XXVI, 1916 p. 1056. 1060.

3) Piffl, Prager m. Woch. 1912 No. 27.

4) Mygind, Strandberg, Schmiegelow en Blegvad (allen Deense Keel-Neus-Oorh. Ver. 29 Nov. 1916 en 7 Feb. 1917.) Gibb, Annals of Ot. XVIII p. 579. V. d. Helm. t. a. p. Steiner, M. f. O. 1918 p. 551. e. a.

5) Bv. Jörgen Möller, Deense K-N-O. Ver. 29 Nov. 1916.

6) Layman, Laryngoscope 1918 p. 71.

7) Waugh, Lancet, 1909, I, p. 1314; Zie ook Alice Bryant Brit. Med. J. 1906 B. 1390 e. a.

8) Mylvaganam. Lancet, 1909, II, p. 491.

mond smelten. Ook MARSCHIK [1]) en KOFLER [2]) geven formamint. BURGER [3]) waarschuwt tegen dit middel, dat de slijmvliezen prikkelt.

Bij operaties *in bedwelming* worden, zoals van zelf spreekt, de gebruikelike voorbereidingsmaatregelen (lavement, bad enz.) in acht genomen. Ook bij operatie onder plaatselike ongevoeligheid is het gewenst, dat de maag van de patiënt leeg is.

B. ONGEVOELIGMAKING.

Ten opzichte van de vraag, plaatselike of algemene ongevoeligmaking, bestaan de meest uiteenlopende inzichten. In Amerika en Engeland zijn er zeer velen, die nooit anders opereren dan in algemene bedwelming. Daarentegen opereren QUIX en VAN DEN HELM [4]) nooit in bedwelmng, zodat zij gedwongen zijn kinderen beneden de veertien jaar niet te opereren.

Ook zijn er, juist in Amerika, die zonder enige ongevoeligmaking opereren; met name YANKAUER [5]), die zo vlug opereert, dat het weinig langer duurt dan een eenvoudige tonsillotomie.

Bij de reeds genoemde rondvraag van RICHARDS [6]) waren er 73 operateurs, die ether gebruikten, 11 chloroform, 7 chloor-aethyl en 2 lachgas. Er waren heel weinigen, die niet de algemene bedwelming toepasten. Hij zelf is ook voor narkose, maar dan met behouden reflexen, en hij beschouwt ether als het veiligste anaestheticum. Dit laatste doet ook PERRY [7]). ROBERTS [8]) beveelt ether aan boven chloroform, met het oog op mogelike status lymphaticus. CHAMBERLAIN [9]), PFINGST [10]), YOUNGER [11]), MORAWECK [12]) en anderen willen de patiënt zó diep weg hebben, dat alle reflexen zijn opgeheven en alle delen slap zijn.

ST. CLAIR THOMSON [13]) daarentegen waarschuwt tegen diepe narkose, waarbij kongestie bestaat en de pharynxreflexen zijn op-

1) MARSCHIK, M. f. O, 1911 p. 321.
2) KOFLER, M. f. O. 1911 p. 321.
3) BURGER, Leerboek, p. 206.
4) QUIX en VAN DER HELM, Ned. Keel-Neus-Oorheelk. Ver., Maart 1919.
5) YANKAUER, Laryngoscope XIX, 1909, p. 384.
6) RICHARDS, Med. Record. N. Y. 1909 p. 975.
7) PERRY t. a. p.
8) ROBERTS, Laryngoscope XVIII, 1908, p. 724.
9) CHAMBERLAIN. Laryngoscope XX 1910 p. 907.
10) PFINGST, Laryngoscope XXI 1911, p. 804.
11) YOUNGER, Laryngoscope XIX 1909, p. 575.
12) MORAWECK, Laryngoscope XVII 1907, p. 152.
13) ST CLAIR THOMSON, Brit. med. J. 1910 p. 1625.

geheven. In zulk een toestand, zegt hij, ontstaat gemakkelik laryngospasmus bij iets buitengewone trekking aan het amandelbed, en de patiënt is veel dichter aan gevaar dan waar de slikreflexen zijn blijven bestaan. DONELAN [1]), SYME [2]), BOOT [3]), BECK [4]) en anderen zeggen ook, dat de hoest- en slikreflex niet afwezig moeten zijn.

Met het oog op de boven beschreven sekundaire longabscessen en pneumonieën, die hij aan bloedaspiratie toeschrijft, raadt ook RICHARDSON [5]), de narkose niet te diep maken.

De korte bedwelmingen met lachgas en chlooraethyl worden gebruikt door sommige keelartsen, die met de tonsillotoom opereren; zo ST. CLAIR THOMSON [6]), met lachgas, als de kinderen overdreven angstig zijn, en O'MALLEY [7]), die eveneens de lachgasbedwelming lang genoeg vindt om beide amandelen met de tonsillotoom te verwijderen.

WHILLIS en PYBUS [8]) gebruiken chlooraethyl, met de patiënt in zijligging, zodat de wang wat lager staat dan de pharynxingang. BOOT [9]) oordeelt, zoals zeker wel de grote meerderheid der operateurs, kortstondige bedwelmingen ongeschikt voor tonsillektomie.

Het aspiratie-gevaar kan ook worden bestreden door gepaste *houding* van de patiënt. Die van TRENDLENBURG wordt door de meesten aangewend, die in narkose opereren; PERRY [10]) zegt „head down, is the sheet-anchor in all tonsil work". Ook ROSENHEIM [11]) opereert met het hoofd laag; eveneens PFINGST [12]). Maar er zijn ook wel, die bij de zittende houding nooit ongelukken hebben gehad, en ze roemen. Zo ROBERTS [13]), die zegt, dat de operatie daardoor veel gemakkeliker is, daar men de normale topografiese verhouding voor zich heeft. HURD [14]) bezigt de zittende houding zonder

---

1) DONELAN, Brit. Med Journ. 1910 p. 1626.
2) SYME, Congres of Med. Sect. XV, Londen 1913 p. 182.
3) BOOT, Ann. of Otol. XXVI. 1917 p. 129.
4) BECK, Ann. of Otol. XXVI 1917 p. 149.
5) RICHARDSON, t. a. p.
6) ST. CLAIR THOMSON, Diseases of the nose and throat.
7) O'MALLEY, Int. gen. Congres, Londen 1913, Lar. p. 176.
8) WHILLIS EN PYBUS, t. a. p., Lancet 1910.
9) BOOT, t. a. p. Annals of Ot. 1917.
10) PERRY, t. a. p.
11) ROSENHEIM, Laryngoscope XXVIII, 1918 p. 125.
12) PFINGST, Laryngoscope XXI, 1911 p, 798.
13) ROBERTS, Laryngoscope XXIV 1919 p. 135.
14) HURD, Laryngoscope, XX, 1910 p. 576.

slechte gevolgen. De bloeding is minder en hij kan zien en zijn handen gebruiken.

RICHARDS [1]) vindt de gewone topografiese houding van zoveel belang, dat hij de zittende houding toepast. Bij zijn rondvraag waren 25 operateurs voor rugligging; 40 voor zijligging; 2 voor halfliggende houding en 7 voor ligging van TRENDLENBURG, en „allen — getal zegt hij niet — van de New England States voor de zittende houding.

ALICE BRYANT [2]) geeft ether in liggende houding; de operatie geschiedt in zittende houding, en onmiddellik daarna wordt pat. voorover geplaatst. CASSELBERRY [3]), die bij voorkeur zonder bedwelming opereert, narkotiseert zo nodig met ether. Is de patiënt weg, dan wordt het hoofd met een stijf kussen opgelicht.

KILLIAN [4]) opereert kinderen in chloroform-bedwelming in *zweef-ligging*. De narkose wordt door middel van een blaastoestel door een door de neus ingevoerde nélaton voortgezet.

Bijna alle operateurs op het vasteland van Europa, maar ook velen daarbuiten geven aan volwassenen *plaatselike verdovingsmiddelen* en bewaren de algemene bedwelming voor kinderen en enkele andere zeer onhandelbare patiënten; b.v. LUC [5]), HALLE [6]), TOEPLITZ [7]), WEISS), enz. ST. CLAIR THOMSON [9]), die de uitpelling in algemene narkose doet, gebruikt voor de kortstondige tonsillektomie met de tonsillotoom vaak geen ander anaestheticum dan een *spray met* 5 % *cocaïne*. Is de pat. al te angstig, dan bedwelmt hij met lachgas.

Onder de gevallen mijner kasuïstiek zijn er enkelen, waar alleen met cocaïne is gepenseeld. In de grote meerderheid der gevallen is *novocaïne-adrenaline*-oplossing ingespoten. Deze methode vindt zeer ruime toepassing, b.v. SCHMIEGELOW, LUND [10]), CHIARI [11]), V. D. HELM, e. v. a.

---

1) RICHARDS, N. Y. Med. Record. 1909 p. 975.
2) ALICE BRYANT, Brit. m. J. 1906 p. 1390.
3) CASSELBERRY, Laryngoscope, XVI 1906 p. 425.
4) G. KILLIAN, aangehaald volgens LENGYEL, A. f. L. XXVII. p. 352.
5) LUC, Brit. med. J. 1910, p. 1626.
6) HALLE, Deutsche m. W. 1913, p. 370.
7) TOEPLITZ, Archiv f. Lar. XXVIII, p. 173.
8) WEISS, t. a. p.
9) ST. CLAIR THOMSON, Diseases of the nose and throat, 1911, p. 360.
10) SCHMIEGELOW en LUND, Deense Keel-Neus-Oorh. Ver. 25 Nov. 1916 en 7 Febr. 1917.
11) Kliniek van Chiari: MARSCHIK. M. f. O. 1913, p. 80.

MYGIND bezigt novocaïne-adrenaline met toevoeging van *kalicum sulfuricum*; GOERKE [1]) *cocaïne*-suprarenine; eveneens L. COHEN [2]) en ERBRICH [3]).

De vloeistof wordt bij voorkeur eerst in de achterste, dan in de voorste boog ingespoten, en boven de amandel. Sommigen pogen daarbij de extrakapsulaire ruimte te bereiken en beschouwen het als een teken van welgelukken, als de amandel naar de mond toe wordt gedrongen [4]). SCHLEMMER [5]) wil, boven de amandel, het middel ook inspuiten in de M. constrictor pharyngis.

Ter vermijding van infektie wordt gewaarschuwd, met de naald niet door het amandelweefsel heen te steken [6]).

Hoewel wij novocaïne-adrenaline zo veel zien toepassen, zijn er ook, die tegen het gebruik van *bijnierpraeparaten* waarschuwen, wegens gevaar voor nabloeding [7]).

Volgens YANKAUER [8]) bewerkt adrenaline zijn ischaemie door samentrekking, niet, zoals gemeend wordt, van de kapillaire vaten, maar van de gladde spiervezels in de wand der kleine slagaderen, zodat wanneer de invloed van het adrenaline voorbij is, de vaatwand tijdelik verlamd is en lastig te stelpen bloeding kan optreden. RICHARDS [9]) geeft één geval aan en LUND [10]) twee, die ze toeschrijven aan de nawerking van het adrenaline. RICHARDS heeft daarna niet weer adrenaline gebruikt.

De meeste operateurs echter zagen zulk een nawerking van adrenaline niet [11]); ook is dit in het algemeen niet de ervaring der chirurgen.

SCHMIEGELOW [12]), MÜLLER [13]) e. a. spuiten vóór de operatie *morphine* in. SCHWALBE [14]), V. D. HELM e. a. geven hun patiënten vóór

---

1) GOERKE, Verhandl. Ver. Deutscher Lar. 1913, p. 155.
2) L. COHEN, A. f: L. XXII, p. 481, 1909.
3) ERBRICH, Archiv f. Lar. XXIV, 1911, p. 329.
4) GOERKE, Verhandl. Ver. Deutscher Lar. 1913, p. 161.
5) SCHLEMMER, M. f. O. 1916, p. 513.
6) KOFLER, t. a. p., e. a.
7) BV. DWYER, Laryngoscope, XXVII, 1917, p. 688; HAJEK, aangehaald volgens Goerke.
8) YANKAUER t. a. p.
9) RICHARDS t. a. p.
10) LUND, Dansh Oto-Laryng. Selsk Forh. 1916-17 p. 794.
11) BV. L. Cohen, Archiv f. Lar. XXII, 1909, p. 481.
12) SCHMIEGELOW, Deense Keel-Neus-Oorh. Ver., 25 Nov. 1916.
13) MÜLLER, Archiv f. Ohr. I C, 1916, p. 137.
14) SCHWALBE, Therap. Technik, 1914, p. 629.
15) VAN DER HELM, Ned. Tijdschr. v. Geneesk. 1919, II, p. 474.

de operatie een inspuiting van *morphine-scopolamine*; de laatste gaf later de voorkeur aan *morphine-atropine*; zoals door GOODALE [1]) is aanbevolen ter voorbereiding voor de etherbedwelming. Reflexen en slijmafscheiding worden hierdoor verminderd; ook de napijn; zodat pat. zich te bed rustiger houdt.

C. VOORBEHOEDENDE MAATREGELEN TEGEN BLOEDING.

I. Voor de operatie.

Aanbevolen zijn, in gevallen waar biezondere vrees voor bloeding bestaat:

1. *Calciumzouten,* met name calc. lact.; ook wel calc. chlorat., toegediend enige dagen lang vóór de operatie. De toepassing steunt op de stijging van de stollingsindex van het bloed, die zij bewerken [2]).

2. *Pituïtrine,* o. a. aanbevolen door I. MOORE [3]).

3. Inspuitingen van *paardenserum,* event. antidiphtherieserum. Men spuit 20—40 c.M.^{3} versch paardenserum in.

4. *Gelatine,* steriel, ingespoten in de dij, de avond vóór de operatie. OERTEL [4]) geeft 20 c.M.^{3} van een 20 % oplossing.

II. Operatietechniek.

1. Bij algemene bedwelming operere men in liggende houding met het *hoofd lager dan de luchtpijp*. Dit voorschrift wordt algemeen gegeven ter voorkoming van aspiratie van bloed en infektieus materiaal in de longen.

2. Volgens RICHARDSON zou de stompe uitpelling *met de vinger* een waarborg geven tegen bloeding. Evenwel dit twijfelachtig voordeel weegt niet op tegen de nadelen (zie beneden, bl. 100).

3. Gebruik van de *gloeilis,* of het gloeimes [5]), ter verwijdering van de amandel. Echter geeft deze methode niet alleen veel napijn en erge reactie, maar zij stelt ook bloot aan late nabloeding, bij het afstoten van de brandkorst.

4. Operatie met de *haemostaat-tonsillotoom* van LA FORCE [6]).

---

1) GOODALE, Int. gen. Congres, Londen 1913. Lar. p. 121.

2) COHEN, (A. f. L. XXII, 1909, p. 481); Mediawski (Int. Zentralbl. f. O., X, 1912, p 81); RICHARDS (t. a. p.).

3) I. MOORE, Haemorrhage following removal of the tonsils (J. o. L. April 1919).

4) OERTEL, Beiträge Passow. VI, 1913, p. 174.

5) PYNCHON, Annals of Otol- XVI, 1907, p. 155,

6) LA FORCE, Laryngoscope 1919, p. 281.

Het is mij niet bekend of dit al te omvangrijk instrument veel vrienden telt.

5. Ter voorkoming van bloeding opereert BAUM [1]) met de *koude lis*; geen scherpe instrumenten. Evenwel soms moet hij de operatie voleindigen met het mes!

III. Na afloop der operatie, wordt, ter voorkoming van verbloeding aanbevolen:

1. Door LUC [2]) en PIFFL [3]), het leggen van een paar *draden door de beide gehemeltebogen*. Komt er bloeding, dan kunnen zij over een tampon worden dichtgeknoopt. Blijft zij uit, dan worden de draden de volgende dag verwijderd.

2. Door KOFLER [4]) *tamponnade van de amandelnis* met 30 % jodoformtanninegaas gedurende één of twee dagen. Zonder tamponnade had hij op ca. 2000 operaties 4—5 % nabloedingen; later, met tamponnade op 800 operaties slechts in één geval. Hetzelfde doet ook SCHLEMMER [5]).

3. Door BODINE [6]): pat. moet na de operatie een *kurk tussen de tanden* houden, ter voorkoming van onwillekeurig aanzuigen van het wondvlak.

4. Door OERTEL [7]) wordt bij verdenking op haemophilie een kwartier na de operatie 4—8 c.M.³ 5 % *keukenzout*-oplossing intraveneus ingespoten.

D. DE EIGENLIKE OPERATIE.

Vooropstellend, dat de aanwijzingen der tonsillektomie alle berusten op de noodzakelikheid, het zieke amandelweefsel volledig te verwijderen, dan is het met het oog op de ontleedkundige verhoudingen, een onafwijsbare eisch, dat de amandel tezamen met haar gehele kapsel worde verwijderd. Met andere woorden, de operatie moet plaats grijpen in de bindweefsellaag, die de sterke fibreuse kapsel scheidt van de spierwand — M. constrictor pharyngis superior — der amandelnis. De operatie moet dus zijn het extra-

---

1) BAUM, Annals of Otol., Maart 1919.
2) LUC, t. a. p.
3) PIFFL, Prager m. W. 1912, No 27.
4) KOFLER, Vorteile der Wundtamponnade nach Tonsillektomie (Wien m. W. 1919, No. 15).
5) SCHLEMMER, t. a. p.
6) BODINE, t. a. p.
7) OERTEL, t. a. p.

kapsulair uitpellen (enukleatie) der amandel. Alle beschreven methoden, die niet op deze grondslag steunen, werken onvolledig. Steeds laten zij met de kapsel, amandelresten zitten. Zij zijn te meer te verwerpen, daar zij niet alleen hun doel niet vervullen, maar bovendien een latere werkelike tonsillektomie, indien niet onmogelik, dan toch uiterst moeilik maken.

Dit geldt b.v. voor de door DUNCAN GRANT en DONELAN [1]) aangegeven methodes, waarbij met de scherpe tang het amandelweefsel zo grondig mogelik wordt weggeknipt. Het geldt in nog sterker mate voor de door MINK [2]) beschreven operatie met de scherpe lepel. Hij vindt, dat, als de aanwijzing voor tonsillektomie is gesteld (herhaalde peritonsillitis), nog niet de gehele amandel behoeft te worden verwijderd; want daar het bovendeel van het orgaan algemeen als hoofdschuldige wordt gehouden, is het voldoende dat deel weg te nemen en daarvoor raadt hij aan een scherpe lepel (b.v. die van TRAUTMANN voor het verwijderen van adenoied) boven de boventop van de amandel in te voeren en deze top met de lepel uit te snijden.

Het geldt evenzeer voor de door HEINEMANN [3]) aan ROSENBERG toegeschreven methode, waarbij de amandel wordt gespleten en de amandelkwabben worden weggeknipt en galvanokausties weg- (zegge aan-) gebrand.

Daar bij al deze en dergelijke operaties geen tonsillektomie wordt gedaan, behoeven wij er niet verder bij stil te staan.

De tonsillektomie is dikwels een uiterst eenvoudige ingreep; andere malen echter ontmoet men de grootste moeilikheden, zodat een bij uitstek handig operateur als CHEVALIER JACKSON [4]) zegt, dat tonsillektomie „is exceedingly difficult tot do ideally".

Het aantal operatiewijzen der tonsillektomie is zeer groot; haast ieder schrijver wijkt in kleinigheden van anderen af. Principieel geldt de strijd vooral het scherp of stomp opereren. Maar ook deze methoden lopen dikwels door elkaar en er zijn slechts weinigen, die uitsluitend scherp of uitsluitend stomp te werk gaan.

---

1) DUNCAN GRANT en DONELAN. Brit. Med. Journ. II, 1910, p. 1625.

2) MINK, Ned. Tijdschrift v. Gen. 1916, II p. 1703 en Geneesk. Bladen 19e Reeks, No. VI p. 229. De pathologie en therapie der tonsillen in het licht hunner physiologische functie. Zie ook de kritiek van BURGER, Ned. Tijdschr. v. Gen. 1916 II, p. 1829.

3) HEINEMANN, Archiv. f. Lar. XXVIII 1914, p. 168.

4) CHEVALIER JACKSON, Annals of Surgery 1903, p. 821.

De literatuur der tonsillektomie is, vooral in Amerika, zo verbazend groot, dat het ondoenlik en ook onnodig is, alle schrijvers aan te halen. Ik bepaal er mij toe, een overzicht te geven, waarin ik hoop niets van werkelik belang over te slaan.

De oude CELSUS [1]) heeft beide, de stompe en de scherpe methode, toegepast.

Hij zegt: „Indien de amandelen door ontsteking hard zijn geworden, moet men ze, omdat ze met een licht bekleedsel zijn bedekt, met de vinger rondom losmaken en uitplukken. Gaat het echter op deze wijze niet, dan moeten ze met een mes worden uitgesneden."

De voorstanders der stompe operatie menen vooral, dat aldus het gevaar voor bloeding wordt verminderd of voorkomen.

De voorstanders der scherpe methoden menen, dat deze minder trauma veroorzaken en daardoor minder napijn en minder gevaar voor septiese verwikkelingen. Zij steunen op de heelkundige ervaring, dat gesneden wonden het best genezen en minder reaktie geven dan gekneusde wonden.

Geeft men zich rekenschap van de ontleedkundige verhoudingen, dan volgt daaruit, dat de operatie altijd bestaat uit drie zaken, die òf na elkaar òf soms ook bijna gelijktijdig worden gedaan:

A. Klieven van het slijmvlies, dat rondom van de bogen op de amandel overgaat.

B. Klieven van de verbindingen tussen de amandel en de spierwand der fossa tonsillaris.

C. Klieven van de zogenaamde vaatsteel, gelegen in het onderste deel der amandelnis.

A. Het eerste deel der operatie stomp te bewerkstelligen lijkt mij al heel weinig logies. Wij hebben hier te maken met normaal slijmvlies dat men toch zeker gemakkeliker met het scherpe mes klieft dan dat men tracht het met een heel of half stomp instrument te verscheuren.

Het allerslechtste instrument, toch door enkelen aanbevolen, is wel *de vingernagel*. Verreweg de meeste operateurs gebruiken een scherp werktuig en het is natuurlik van ondergeschikt belang,

---

[1]) CELSUS, De Medicina Lib. 7, Cap. 12. Eerste helft der eerste eeuw.

of men daartoe een mes kiest dan wel de scherpe punt van een raspatorium (YANKAUER [1]) of schaar (MÜLLER [2]), of dat men met een schaar het slijmvlies doorknipt.

Principieel verschil in methode is er, of men de gehele overgangsplooi van het slijmvlies scherp doorsnijdt, of dat men op een bepaalde plaats een kleine opening maakt, waardoor een stomp of halfstomp instrument wordt ingevoerd, waarmee de verdere slijmvliesplooi wordt doorgescheurd.

B. Het bindweefsel der amandelnis is bij kinderen een zeer wijdmazige, losse weefsellaag, die zich altijd gemakkelik stomp laat losscheuren. Bij volwassenen echter, vooral als er peritonsillaire ontstekingen zijn geweest, of dat er veel aan de amandel is geopereerd, met name gebrand, bestaan niet zelden vaste bindweefselvergroeiingen, die gemakkeliker scherp dan stomp, en stomp niet dan met aanwending van veel kracht kunnen worden gekliefd.

C. De krachtigste verbinding tussen amandel en amandelnis is de zgn. vaatsteel. Hier zou men zeker aan scherpe klieving de voorkeur moeten geven, ware het niet, dat het gevaar voor bloeding uit de doorgesneden A. tonsillaris meer naar stompe methoden doet overhellen. De grote meerderheid der schrijvers blijkt thans wel voor het eerste deel der operatie (A) de voorkeur te geven aan scherpe instrumenten; voor de beide andere aan stompe.

Dit geldt niet alleen voor Amerika en Engeland, landen waar omtrent tonsillektomie de grootste ervaring bestaat, maar ook voor Denemarken, zoals blijkt uit het onlangs verschenen verslag van een uitvoerige bespreking in de Deense keel-neus-oorheelkundige vereeniging [3]).

Ziehier tans een overzicht van de verschillende operatiewijzen.

1. Reeds voordat het uitpellen der amandelen de officiele naam tonsillektomie had ontvangen, gebeurde het niet zo heel zelden bij kinderen, dat *bij de gewone tonsillotomie* met de tonsillotoom van MATHIEU of van MACKENZIE een zgn. „gesteelde" amandel toevallig in toto werd verwijderd. Dit zijn amandelen, die zich ver uit haar nis laten uittrekken. Het dogma gold, dat

---

1) YANKAUER, Tonsillectomy, Laryngoscope XIX, 1909, p. 329.
2) MÜLLER, Archiv f. Ohrenheilkunde XCIX, 1916, p. 137.
3) Monatsschr. f. Ohrenh. 1918.

het bloedingsgevaar bij tonsillotomie groter was naarmate de amandel meer lateraal werd doorgesneden [1]).

De A. tonsillaris splitst zich, dadelijk na haar intrede in de amandel, in vele takjes. Hoe meer lateraal de snede viel, hoe groter het kaliber der doorgesneden slagaderen. Als het allergevaarlikste gold het doorsnijden van de amandel vlak bij de intreeplaats der A. tonsillaris, die, vergroeid met de fibreuse kapsel, zich niet zou kunnen terugtrekken.

Om deze reden legde men de ring van de tonsillotoom opzettelik niet al te ver naar buiten. Toch, als gezegd, gebeurde het wel eens, dat men de gehele amandel in de vork van het instrument bleek te hebben gevangen, en naar het schijnt zijn daarbij ernstige bloedingen niet voorgekomen.

2. Behalve scherp, met de tonsillotoom, kan tonsillotomie ook stomp worden gedaan met de *koude staaldraadlis*. BLEGVAD [2]) opereert bij kinderen altijd, zonder vooraf de bogen los te maken, met tang en lis. Op deze wijze, zegt hij, wordt „gewoonlik een werkelike tonsillektomie gedaan". Zal de lis zonder om te buigen diep tussen de bogen en amandel worden ingeschoven, dan moet men gebruik maken van een zeer krachtige lisvoerder, zoals die van PETERS [3]) of die van BRÜNINGS. Deze laatste is een werkelik ideaal instrument, dat niet genoeg kan worden aanbevolen.

Intusschen geldt van de beide operaties, 1. en 2., dat zij *bij de door ons gestelde aanwijzingen* slechts zelden in aanmerking komen. Bij kinderen immers zijn deze aanwijzingen streng beperkt tot de ernstige gevallen van slepende amandelontsteking en in de regel zijn daarbij de amandelen niet gesteeld.

3. In Amerika en ook in Engeland, waar zo dikwels tonsillektomie wordt gedaan op de door ons niet aanvaarde aanwijzing: hypertrophia tonsillarum, heeft zich een *tonsillektomie-methode met de tonsillotoom* ontwikkeld, die ook bij andere dan bepaald gesteelde amandelen kan worden toegepast.

---

[1]) Zie ZUCKERKANDL. Wien. med. Jahrb. 1887, p. 309.
[2]) BLEGVAD, Deense Keel-Neus-Oorheelk.-Ver., 17 Febr. 1917.
[3]) BLEGVAD, Tonsillektomie (Archiv f. Laryng. XXIV, p. 25, 1911).

St. Clair Thomson [1]) noemt de methode de „meest radikale, de snelste en de geschiktste in de grote meerderheid der gevallen". Met name is zij aangewezen bij kinderen en wanneer de amandel meer of minder „gesteeld" is. Sommige schrijvers leren, dat de tonsillotoom alleen dat gedeelte der amandel verwijdert, dat buiten de bogen uitsteekt, en dat het instrument niet te gebruiken is bij zgn. „begraven" amandelen of bij die met een grote plica triangularis of vergroeiingen van de voorste boog. Dit is een misvatting. Op juiste wijze gebruikt, kan de guillotine de meerderheid der amandelen volledig verwijderen. De operatie gaat zo snel, dat een lachgas-narkose tijd genoeg geeft. De tonsillotoom moet een niet te wijde ring hebben; deze mag niet zo wijd zijn, dat hij, tegen de amandel aangedrukt, deze doorlaat.

De tonsillotoom van Mackenzie, gewijzigd door Heath, is zeer aan te bevelen. Een helper, die achter de patiënt staat, oefent een krachtige druk uit achter onder de kaakhoek. De guillotine wordt tot in de pharynx ingebracht en het ondereind van de amandel in de ring gevat. Dan wordt de ring opgelicht, over de amandel geschoven en krachtig zijwaarts gedrukt. Dan wordt het handvat naar de gekruiste mondhoek gebracht en de amandel afgesneden. Soms (bij zeer zieke en vastgegroeide amandelen) is het nodig, met een tang door de ring heen de amandel te pakken en aan te trekken.

Uit de verdere beschrijving blijkt, dat niet altijd de amandel geheel wordt verwijderd, want bij zeer diep begraven amandelen wordt wel eens de basis opnieuw daarna met een kleinere guillotine verwijderd.

De bloeding is in het begin sterk; maar houdt in de regel spoedig op.

Heinemann [2]), die eveneens de tonsillotoom aanbeveelt, kan dit instrument echter niet gebruiken bij atrofiese amandelen. Ook Lamb [3]) opereert met Mackenzie's instrument, zonder de amandel te pakken en zonder haar in de ring te duwen.

---

[1]) St. Clair Thomson, Brit. Med. Journ. 1910, II, p. 1625 en Diseases of the nose and throat, London, 1911.

[2]) Heinemann, *Archiv* f. Lar. XXVIII, p. 168, 1914.

[3]) Lamb, Diseases of the throat, nose and ear, 1917, p. 62.

BECK [1]) e. a. drukken niet, zoals ST. CLAIR THOMSON, van buiten uit de amandel in de tonsillotoomring, maar met de vinger op de voorste gehemelteboog. Is dit volledig geschied, dan wordt de amandel met een tang vastgehouden en met de lis van het instrument afgesneden. Dat BECK in bepaalde gevallen ook de uitpelling toepast, wordt later vermeld.

WHILLIS en PYBUS [2]) opereren met MACKENZIE's tonsillotoom. Ook zij brengen van beneden achter af de ring met een zekere draaiende beweging van het instrument om de amandel en drukken de amandel van boven vóór in de ring. In bijna 50 % der gevallen, waaronder allerlei vormen en grootten van amandel, gelukt het deze in toto uit haar nis te verwijderen. In twee of meer stukken kunnen *alle* amandelen tot het laatste stukje weefsel toe worden verwijderd.

Als voordelen der methode noemen ook zij de korte duur, zodat lachgas of chlooraethyl of ook plaatselike ongevoeligheid kan worden toegepast. De bloeding is niet sterker dan bij andere methoden.

O'MALLEY [3]) zegt, tonsillektomie met de guillotine met goed gevolg te kunnen uitvoeren bij kinderen beneden veertien jaar in alle gevallen; bij patiënten boven veertien in 90 %. De overige 10 % opereert hij volgens de uitpellingsmethode.

FOULDER [4]) heeft van drieduizend tonsillektomieën de meeste gedaan met de guillotine en roemt deze methode, vooral bij kinderen, daar zonder verwonding der bogen of meenemen van enig spierweefsel de amandelen volkomen worden verwijderd.

4. SLUDER [5]) heeft een instrument aangegeven, een gewijzigde tonsillotoom van MACKENZIE, die van beneden achter om de amandel wordt gebracht. Het instrument wordt in Amerika veel gebruikt, ook in talrijke wijzigengen, zoals die van BECK [6]), NOYES [7]), SCHENCK, LEE MYERS [8]) en anderen.

---

1) BECK, t. a. p.
2) WHILLIS and Pybus, Laryng. XXI 1911; p. 440, en Lancet, 1910, p. 875.
3) O'MALLEY, Int. Gen. Congres 1913, Lar. Afd. p. 176.
4) FOULDER, t. z p., p. 179,
5) SLUDER, J. Am. m. Ass. 25 Maart 1911; ook M. f. O. 1911, p. 903.
6) BECK, Salient facts regarding tonsils in Children and Adults Ann. of Ot. etc. 1917, XXVI, p. 149.
7) NOYES, Laryngoscope XIX, 1909, p. 239.
8) LEE MYERS, Laryngoscope 1919, p. 291.

SLUDER zegt, het hoofdmoment bij zijn methode bestaat hierin, dat de amandel uit haar anatomiese ligging naar voren en boven ontwricht wordt en tegen een anatomies punt der onderkaak wordt aangedrukt, de eminentia alveolaris mandibulae, de plaats, waaronder, nog in de kaak, de laatste grote kies huist. Nadat de amandel naar voor-boven geluxeerd is en tegen de alveolaire knobbel een vast punt heeft gevonden, is het gemakkelik de guillotine om de amandel te slaan, als men het instrument tegen het kaakbeen aandrukt. Een begraven amandel zou met deze methode even gemakkelik kunnen worden weggenomen als een uitpuilende.

Voor de rechter amandel wordt met de rechterhand, voor de linker met de linkerhand geopereerd.

STEINER [1]) vindt voor kinderen het instrument van SLUDER de ideale methode.

5. LA FORCE [2]) gebruikt een instrument, dat tegelijk tonsillotoom (tonsillektoom) en *haemostaat* is. Is de ring om de amandel heengevoerd, dan wordt het door te snijden weefsel allereerst met de haemostaat toegesnoerd en dan met het mes van de tonsillotoom doorgesneden. De haemostaat blijft nog een poosje zitten en wordt dan langzaam losgeschroefd en verwijderd.

6. PERRY [3]) gebruikt, in plaats van een tang, om de amandel te pakken en aan te trekken een „screw tenaculum", dat hij in het amandelweefsel indraait. Hij trekt dan de amandel naar mediaal, en met een bogenspalker („pillar retractor") schuift hij boven over de bovenste amandelpool de slijmvliesplooi terug. Hierdoor wordt *de kapsel binnenste buiten gekeerd* en nu wordt met een lis de amandel met kapsel gemakkelik verwijderd. Zolang er achter de voorste boog nog iets uitpuilt, is de kapsel nog niet geheel omgekeerd, maar met lichte druk op de uitpuiling geschiedt het gemakkelik.

7. WAGGETT [4]) verklaart, dat bij elke platte of begraven aman-

1) STEINER, M. f. O. 1918, p. 511.
2) LA FORCE, Laryngoscope 1919, p. 281.
3) PERRY, Removal of tonsils as a prophylactic measure, Laryngoscope, 1917, XXVII, p. 491.
4) WAGGETT, Brit. med. Journ. 1910, II, p. 1625.

del volkomen uitpelling met gave kapsel kan worden verricht door middel van een tang, een sterke ekraseur-lis en een gebogen, stomp raspatorium. Trekking wordt uitgeoefend naar mediaal; de punt van het raspatorium wordt in de fossa supratonsillaris ingebracht en de slijmvliesplooi doorstoken. Zodra op deze wijze lucht tussen kapsel en spierwand wordt toegelaten, *inverteert de kapsel* bij aanhoudende trekking. De pars palatina tonsillae komt tussen de bogen uit en puilt bloemkoolachtig in de mond uit. Enige slagen met het raspatorium voor en achter het ondergedeelte van de amandel volgen en de gehele amandel in geïnvagineerde toestand komt als gesteeld orgaan voor de dag. Nu wordt de lis aangelegd, aangehaald en zo gelaten, tot men met de andere amandel even ver is; dan worden de lissen doorgehaald en de amandelen zijn verwijderd. Met de dubbele lis krijgt men bloedloze operatievelden tot aan het eind.

8. YANKAUER [1]) opent de amandelnis stomp met een raspatorium, bij sterk aangetrokken amandel. Bij voorkeur voert hij het instrument in de fossa supratonsillaris. Met één enkele krachtige slag naar beneden, vergezeld van een draaiende beweging, worden alle ontstekingsvergroeiingen losgemaakt tussen voorste boog en amandel. Is de fossa supratonsillaris te veel dichtgegroeid, zodat het raspatorium niet wordt toegelaten, dan wordt op een andere plaats ingedrongen, tussen amandel en voorste boog in, één slag gemaakt naar boven en naar beneden.

In zeldzame gevallen, waar de vergroeiingen het instrument niet toelaten, moet een insnijding met de schaar worden gemaakt, loodrecht naar boven in de plica semilunaris. Een tweede, zeer belangrijke stap is het doorknippen van de plica triangularis.

De gebogen en fijngetande schaar wordt met haar ene stompe punt boven met de andere onder de plica tegen de amandel ingeschoven en de plica met het ertussen gelegen weefsel doorgeknipt. Hierdoor komt het onderste deel van de kapsel vrij, wat het omvoeren van de lis zeer vergemakkelikt. Nu wordt de amandel gemakkelik naar beneden getrokken en verder met de schaar losgemaakt. Verder amputatie met staaldraadlis. Het aantrekken van de amandel wordt gestaakt, zodra de lis het weefsel stevig heeft gepakt.

[1]) S. YANKAUER, Laryng. XIX, 1909, p. 329.

9. RICHARDS [1]) is een bewonderaar van de *vingernagel* als heelkundig instrument. Hiermee klieft hij de slijmvliesplooi, die de bogen met de amandel verbindt en voert dan de wijsvinger, waarvan hij de tastzin roemt, achter de amandel en maakt deze los, tot zij nog alleen aan de steel hangt en met elk doelmatig instrument kan worden afgesneden.

Gelukt de klieving van het slijmvlies niet met de nagel, dan maakt hij gebruik van een rechthoekige of puntige „separator". Hij trekt, om inscheuren te voorkomen, niet aan de amandel, vóór deze aan haar steel hangt.

GOERKE [2]) opent met de gesloten schaar de extra-kapsulaire ruimte en pelt de amandel uit met de vinger (gummi-handschoen).

Ook BLACKWELL [3]) doet het tweede deel der operatie (het uitpellen) met de vinger; de vaatsteel snoert hij af met de lis.

MAC WHINNIE [4]) doet de gehele operatie uitsluitend met de wijsvinger. Hij werkt van onder-achter de amandel en dan van onder achter de voorste boog naar boven. Later heeft hij [5]) *een lepel* aangegeven, die hij, bij sterk aangetrokken amandel, op dezelfde wijze invoert als vroeger de vinger.

BORCHER [6]) doet, nadat de amandel met een raspatorium van de voorste boog is losgemaakt, de gehele uitpelling met de wijsvinger en wel *alleen op het gevoel af*. Hangt tenslotte de amandel nog aan een dunne streng, dan wordt deze bij een kind doorgescheurd, bij een volwassene doorgeknipt. [6]).

De vingermethode wordt door vele schrijvers afgekeurd; zo door GOODALE [7]), die betoogt, dat de ontstekingsreaktie van de operatie grotendeels afhangt van de aard der wondvlakte en van de uitgebreidheid der wondvlakte-nekrose. Eveneens GIBB [8]).

---

1) RICHARDS. Present status of the tonsillar question N. Y. Med. Record 1909, p. 975.
2) GOERKE, Ver. Deutscher Lar. 1913, p. 161.
3) H. P. BLACKWELL, N. Y. med. J. 29 Mei 1909
4) A. MORGAN MAC. WHINNIE, N. York med. J. 29 Mei 1909.
5) A. MORGAN MAC. WHINNIE, Annals of Ot. XVIII, 1909. p. 817.
6) O. BORCHER, Münch. med Woch. 1912, No. 41. Zie verder
HEIBERG, Journ. f. Kinkerkh. XLIV, 1865, p. 305.
NAGEL, Wien. M. Woch. p. 108, 1870.
SCHMIEGELOW, Forh. Dansk. Oto-Laryng. Selskab. p. 790, 1916-17.
BECK, Ann. of Ot. XVIII, p. 38, 1909.
TRAUTMANN, Mün. med. Woch, p. 2223, 1913, II.
OPDYKE, Laryngoscope XXVI p. 130, 1916.
7) GOODALE, t. a. p.
8) GIBB, Annals of Ot. XVIII 1909 p. 578.

Door vingeroperatie worden de delen aan onnodig trauma blootgesteld. Deze mening wordt door velen gedeeld. Ook menen zij, dat het opereren met de vinger veel pijnliker is dan dat met scherpe werktuigen en veel meer napijn veroorzaakt.

Zo meent CHAMBERLAIN [1]), dat bij opereren in plaatselike ongevoeligheid stompe methoden niet te gebruiken zijn.

10. Ook WEST [2]) is van mening, dat glad gesneden wonden het beste genezen; daarom doet hij *de gehele operatie met het mes.*

Hij pakt de amandel met een getande tang, trekt haar naar voren en snijdt haar met een L-vormig mes van de achterste gehemelteboog los. Dan trekt hij haar mediaanwaarts en snijdt met een recht mes de voorste boog los. Beide sneden zijn halfcirkelvormig en hebben de gehele ingang der amandelnis geopend. Ook het lossnijden van de amandel uit haar nis geschiedt met het mes, bij sterk aangetrokken amandel.

Alleen als er belangrijke bloeding is neemt hij een mes met stompe punt en snijdt van onder naar boven de amandel geheel af.

Ook WORTHINGTON [3]) en L. COHEN [4]) opereren uitsluitend met tang en mes.

HALLE [5]) beveelt de operatie van WEST warm aan op deze gronden:

1. Zeer korte duur der operatie: bij rustige patiënten 15—20 seconden.
2. De achterste boog loopt weinig gevaar.
3. Reaktie van scherp doorgesneden weefsel is gering.
4. De operatie is ook toe te passen in gevallen, waar het peritonsillaire weefsel door abscessen is veranderd.

Ook GRIFFIN [6]) doet de gehele operatie scherp; evenwel in plaats van met het mes met een gebogen schaar. Hiermee worden zowel de bogen losgeknipt als de amandel geheel uit haar nis bevrijd.

HOPMANN [7]) pakt de amandel stevig diep aan met een gebogen

---

1) CHAMBERLAIN, Laryngoscope XX, 1910, p. 576, 907.
2) WEST, Archiv f. Laryng. XXII, 1909, p. 10.
3) WORTHINGTON, J. Amer. m. Ass. 1907, p. 1761.
4) L. COHEN, Arch. f. Lar. XXII, p. 481, 1909
5) HALLE, Die Tonsillenexterpation, Deut. Med. Wochenschr. 1913, p. 368.
6) GRIFFIN, Complete removal of the faucial tonsils, Laryngoscope 1907, p. 616.
7) HOPMANN, Münch. med. Wochenschr. 1912, p. 640.

dubbele korentang, trekt krachtig en maakt de voorste boog los met een gebogen schaar, die ook aan de buitenkant scherp geslepen is, òf gesloten, als elevatorium, òf knippend, waar er vergroeiingen zijn. De voorste boog wordt nu teruggeschoven en zodra het lukt de bovenste pool vrij te krijgen, glipt de amandel uit haar nis. Dan wordt de achterste boog van onderen af losgemaakt. Bloeding wordt veroorzaakt door het doorsnijden van het grootste toevoervat, maar de amandel is dan ook in enige ogenblikken eruit.

THURBER [1]) knipt de vaatsteel met de schaar door en gebruikt daartoe de lis niet, omdat het toesnoeren te veel napijn zou geven.

VOISLOWSKY [2]) gebruikt om dezelfde reden een botte tonsillotoom; een middending tusschen scherpe en stompe methoden.

11. De meeste operateurs verbinden de scherpe en stompe methoden.

Het eerste deel der operatie, het klieven van de overgangsplooi van de bogen op de amandel, doen haast allen rondom of grotendeels met een scherp instrument, hetzij mes of schaar. Het is natuurlik geen beginselvraag, of men met de snede aanvangt vóór [3]) of achter [4]) of boven [5]), hoewel elk van deze „eerste stappen" door verschillende schrijvers met kracht wordt aanbevolen.

GOODALE [6]) pakt de amandel met een pincet en snijdt met een tenotoom de verbinding met de bogen door, eerst boven en tenslotte beneden. Is deze plooi geheel gekliefd en de amandel bewegelik geworden, dan wordt een staaldraadlis omgevoerd en daarmee de amandel langzaam afgesneden.

Ook BLEGVAD [7]) doet na de slijmvliessnede het uitpellen uitsluitend met de lis. De voorstanders van de lis roemen het als haar voordeel, dat zij, mits eens op de goede plaats aangelegd, bij langzaam toesnoeren vanzelf haar weg vindt door de extrakapsulaire weefsellaag.

---

1) THURBER, Laryngoscope XIX, 1909, p. 382.
2) VOISLOWSKY, Laryngoscope XIX, 1909, p. 382, en XXVI, 1916, p. 128.
3) D. MACKENZIE, LAMB e. a.
4) WEST, MÜLLER, V. D. HELM e. a.
5) GOODALE, ROBERTS, BLEGVAD, BECK, HALLE, e. a.
6) GOODALE. t. a. p.
7) BLEGVAD, t. a. p.

GATEWOOD [1]) maakt alleen de voorste boog los van de amandel. Deze wordt dan met een tang aangetrokken en met de lis afgesneden. Hij gebruikt een gebogen tang, waarvan de kromming tevens dient om de tong neer te drukken.

12. De meeste operateurs bewaren de lis voor het laatste deel der operatie (het klieven van de vaatsteel) en maken de verbindingen tussen nis en amandel los met raspatorium, mes of schaar.

ROBERTS [2]) gebruikt ook de vinger, echter alleen als tastwerktuig. Hij opereert op de volgende wijze:

De amandel wordt met een pincet gepakt en mediaanwaarts aangetrokken. Met een klein gebogen mesje met scherpe punt wordt een korte insnijding gemaakt, 1 m.M. boven de plica semilunaris (supratonsillaris). Het mes moet goed opgaan tussen de plica en het gedeelte van de kapsel, dat het voorste deel der pars palatina bedekt. Het is van biezonder belang, dat de insnijding niet te diep gemaakt wordt om niet in de kapsel te snijden. Nu wordt een gebogen mesje met stompe punt gebezigd om de amandel van de bogen los te maken en van de plica triangularis, eerst langs de voorste en dan langs de achterste boog. Daarna wordt met de wijsvinger over de amandel heen gevoeld of er nog vastzittende strengen zijn, die met het mes moeten worden afgesneden en vervolgens de lis onder geleide van de vinger om de amandel gevoerd, het veld van bloed gereinigd, opdat noch de huig noch een boog in de lis zitte en de lis dichtgehaald.

CHAMBERLAIN [3]) geeft voor de slijmvliessnede de voorkeur aan de schaar, omdat een mes niet zo glad snijdt en omdat men ook meer trekking moet uitoefenen, waardoor de delen uit hun verband worden gerukt. Hij beveelt een getande schaar aan, die beter pakt en minder bloeding veroorzaakt dan een gladde. Onder matige trekking knipt hij de overgangsplooi door, het eerst benedenvoor, dan naar boven, zodat de pars palatina voor de dag komt. Daarop aan de achterste boog, met veel zorg voor de basis van de huig, daar de verbinding van de achterste boog met de huig

---

[1]) GATEWOOD, Laryngoscope XXIX, 1919, p. 282.
[2]) ROBERTS, Laryngoscope XXIV, 1914, p. 132.
[3]) CHAMBERLAIN t. a. p.

een zeer tedere is en verwonding de symmetrie van de gehemeltebogen zou verstoren.

Ook van onderen wordt de amandel losgeknipt. Het lospellen der amandel doet hij met een stomp elevatorium, behalve waar te grote weerstand bestaat en de schaar te hulp moet komen.

Het laatste gedeelte der operatie wordt gedaan met de lis, die niet mag worden aangelegd vóór het grootste deel der amandel er doorheen kan en die niet mag worden toegehaald vóór ze goed zit. Om dit vast te stellen moet het operatieveld vrij zijn van bloed.

LAMB [1]) begint de slijmvliessnede met het mes (bij aangetrokken amandel, snede langs de rand van de voorste boog) en voleindigt haar met de schaar (bovenste pool en achterste boog).

Het uitpellen geschiedt stomp, met een enucleator; de steel wordt met een lis afgesnoerd. Om de rand der amandel blijft een ringetje slijmvlies als een kraagje zitten.

MC KENZIE [2]), die op een soortgelike wijze opereert, legt de grootste nadruk op *het bevrijden van de bovenste amandelpool.* Om daar ter plaatse niet in het amandelweefsel te verzeilen, moet hier de omslagplooi uiterst voorzichtig en niet te diep worden ingesneden.

In moeilike gevallen gaan velen hier te werk als reeds boven aangehaald bij YANKAUER en maken een insnijding recht naar boven in de plica semilunaris, tot aan het dak der fossa supratonsillaris. Door de tonus der boogspieren gaat deze snede gapen en komt de bovenpool der amandel in het gezicht. W. ROSENBERG [4]) geeft verslag van 150 gevallen (tonsillektomie, „morcellement" en peritonsillair absces), waarin deze inkerving werd gemaakt, steeds zonder enig bezwaar. Ook STEINER [5]) zag daarvan bij zijn tonsillektomieën nooit enige schade.

BECK [6]) probeert, als gezegd, altijd eerst de operatie te doen in één tempo met zijn tonsillektoom. Gelukt dit niet, dan opereert ook hij met het mes. Hij snijdt, terwijl de amandel met een tang wordt aangetrokken, bij de bovenste pool in met een klein buikig mesje tot op de amandelkapsel. De snede wordt met hetzelfde

---

1) LAMB. Diseases of the throat nose and ear, 1917, p. 75.
2) D. Mc. KENZIE, Enucleation of the tonsils (Brit. med. J. 1910, II, p. 1623).
3) W. ROSENBERG, Z. f. O. LXVII, p. 129, 1913.
4) STEINER, M. f. O. 1918, p. 505.
5) BECK, t. a. p.

mesje voor en achter langs de bogen verlengd. Het uitpellen doet hij met een gebogen schaar; het doorsnijden van de vaatsteel met zijn tonsillektoom, maar niet dan nadat de vaatsteel een tijdje in een slagaderpincet toegeknepen heeft gezeten. Het doorsnijden van de steel geschiedt bij aangetrokken amandel.

13. In een aan krasse uitspraken rijk opstel verwerpt MÜLLER [1]) het door bijna alle schrijvers toegepaste *aantrekken van de amandel* met pincet of tang. Men moet haar in het geheel niet aantrekken; totdat ten slotte de lis wordt aangelegd moet aan de geheel los bengelende („frei pendelnde") amandel worden geopereerd.

Eigenlik spreekt het van zelf, dat een slappe slijmvliesplooi, zoals die welke van de bogen op de amandel overgaat, wanneer men haar wil klieven, wordt aangespannen, en waar MÜLLER dit hulpmiddel versmaadt, zou men een behoorlike motivering hebben mogen verwachten. Hij bepaalt er zich evenwel toe, te wijzen op de gemakkelike verscheurbaarheid en de bloedrijkdom van het amandelweefsel.

Inderdaad is een kleine en zieke amandel niet altijd gemakkelik in de tang te pakken en wordt de operatie wel eens daardoor bemoeilikt, dat de tandjes van de tang doorscheuren door het zieke amandelweefsel. Maar ten slotte gelukt het toch wel altijd; meestal gaat het aanvatten en aantrekken heel gemakkelik.

MÜLLER knipt met de fijne punt van zijn amandelschaar eerst bij het midden van de achterste boog, naar beneden tot aan de tong, dan naar boven en langs de voorste boog, het slijmvlies door, niet dieper dan 1—2 m.M., heel fijntjes maar, zodat het in het geheel niet bloedt. Dan zet hij, wederom het eerst vóór de achterste boog, een gebogen raspatorium in de snede, die daarmee wordt verdiept tot op $^1/_2$—1 c.M. Dit gebeurt aan de achterste boog echter niet schavend maar alleen trekkend. Het instrument haakt de amandel aan en trekt haar naar voren ,waarbij het celweefsel onder hoorbaar knetteren inscheurt. Men is dan zeker, in de juiste weefsellaag de amandel te bevrijden en het bloedt niet. Boven en voor worden wel met het raspatorium heen en weer gaande bewegingen gemaakt, maar niet op groter diepte dan $^1/_2$—1 c.M. Dan volgt het tweede tijdperk der operatie, de zelfhoudende tong-

[1]) MÜLLER, Archiv fur Ohrenheilk. XCIX p. 137, 1916.

houder wordt ingezet, de amandel met een tang gevat en sterk aangetrokken en over de tang de lis van BRÜNINGS om de amandel gebracht en deze uiterst langzaam afgesnoerd. Vooraf echter gaat hij, bij aangetrokken amandel, nog eens met het raspatorium rondom de amandel om zich te overtuigen, dat geen boog is meegepakt; ook worden nog voorhanden vergroeiingen met de voorste boog met de schaar doorgeknipt.

Volgens MÜLLER is er na zijn operatie geen bloeding. Het spuwbakje, dat patiënt in de handen heeft, wordt niet gebruikt. In de amandelnis is de spierwond bedekt met een witte, niet bloedende bindweefsellaag. De operatie is „verblüffend einfach" en „spielend leicht".

Jammer slechts, dat de schrijver de A. tonsillaris zoekt in de buurt der *bovenste* amandelpool, wat enige twijfel doet rijzen aan zijn ontleedkundige kennis.

MÜLLER's operatie wordt toegepast door VAN DEN HELM [1]) met enkele wijzigingen: vergroeiingen tussen amandel en bogen snijdt hij allereerst los met een sikkelmesje. In plaats van de lis gebruikt hij ook voor de vaatsteel het raspatorium.

Het klieven van het slijmvlies wordt overigens door weinigen [2]) los gedaan, zonder de amandel met een tang te vatten en aan te trekken.

BURGER [1]) begrijpt niet, waarom men het aantrekken van de amandel versmaadt en noemt het een algemene regel van heelkundige techniek, dat men een slap vlies, vóór men het doorsnijdt, aanspant.

Terwijl de meeste operateurs een sterke trekking uitoefenen, raadt CHAMBERLAIN aan, slechts matig te trekken. Merkwaardigheidshalve vermeld ik, dat YANKAUER bij het eerste deel der operatie de amandel sterk aantrekt en bij het laatste deel niet meer trekt, zodra de lis het weefsel omsnoert; MÜLLER daarentegen bij het klieven van het slijmvlies de amandel slap laat zitten en daarentegen bij het doorsnoeren van de vaatsteel de amandel zeer sterk aantrekt.

---

1) VAN DER HELM, Ned. Tijd. v. Genneskunde 1918, I, p. 1152.
2) RICHARDS, t. a. p. RETHI, Monatsschr. f. Ohrenhk. XLVI p. 609, 1912.
3) BURGER, *Ned. Tijd.* v. Geneesk. 1918. I, p. 1263.

14. Terwijl dus MÜLLER de amandelnis opent achter de amandel en deze door druk naar voren als het ware lostrekt uit de nis, gaat TRAUTMANN [1]) omgekeerd te werk. Hij drukt de tongbasis zeer krachtig naar beneden, zodat het onderste deel van de voorste boog sterk wordt gespannen en de *plica triangularis*, het „praeputium tonsillae", duidelik naar voren treedt. Dan maakt hij een boogvormige snede van beneden naar boven door de plica, waardoor de amandelkapsel zichtbaar wordt, en dringt vóór de amandel langs in de nis. Vervolgens wordt de amandel met een tang naar voor-beneden getrokken en stomp losgemaakt van de achterwand der nis. De hele amandel hangt nu los aan de zijrand der tong en wordt met een schaar afgesneden.

15. ERBRICH [1]), in plaats van een tang te gebruiken, haalt een lange dubbele zijden draad, door middel van een kromme naald, van boven naar beneden, door het amandelweefsel. Hieraan wordt de amandel aangetrokken en dan op de gewone wijze met mes of schaar en lis geopereerd.

Hij gebruikt deze draadmethode, omdat het vaak niet zou gelukken, met name bij geheel begraven en bij sterk vergroeide amandelen, ze met een tang te pakken. De operatie zou op zijn wijze korter duren en minder bezwaarlik zijn voor de patiënt. Nooit is in zijn gevallen de draad gebroken of uitgescheurd. Deze draadmethode wordt ook gebruikt door anderen.

16. BALFOUR [3]) voert de linker *wijsvinger achter de achterste boog* en drukt de amandel naar voren om de voorste boog te spannen, die dan los gesneden wordt; dan wordt de amandel gepakt, naar voren getrokken en de achterste boog losgesneden en de amandel verwijderd met mes of schaar.

17. Bij atrofiese en met de tang niet of nauweliks te pakken amandel raadt HEINEMANN [4]) aan de voorste boog geheel weg te snijden en dan met pincet en mes de amandel uit te praepareren.

---

[1]) TRAUTMANN, Münch. med. W. 1913, No. 40. p. 2223.
[2]) ERBRICH, Archiv f. Laryng. XXIV, 1911, p. 329.
[3]) BALFOUR, Annals of Surgery 1915, p. 257.
[4]) O. HEINEMANN, Archiv f. Lar. XXVIII, p. 168, 1914.

Resektie van de boog zou reeds vroeger van Amerikaanse zijde zijn voorgesteld, maar HEINEMANN verzet zich tegen het onnodig opofferen van een normaal orgaan en doet het alleen waar andere methoden in de steek laten.

Hierbij valt op te merken, dat vele operateurs hun eerste snede maken dicht bij en evenwijdig aan de vrije rand van de voorste boog. Waar dit gebeurt bij sterk aangetrokken amandel, wordt niet inderdaad de rand van de boog opgeofferd en valt de snede niet in de boog maar in de gespannen overgangsplooi op de amandel.

18. RÉTHI [1]) maakt de bovenste amandelpool vrij met een slank, buikig mesje, zonder een tang te gebruiken. Is de amandel met de voorste en achterste bogen vergroeid, dan worden ook die met het mes losgemaakt. Nu volgt de uitpelling, die geschiedt door het gesloten invoeren van een soort tang achter de bovenpool. De tang wordt opengespalkt en daarbij de amandel uit haar nis uitgewerkt. Om uitglijden te voorkomen zijn aan de mediale kant op het binnenste blad der tang omgebogen tandjes aangebracht. Als nu de onderste pool nog vastzit, wordt de amandel met pincet of tang aangetrokken en met mes of schaar afgesneden.

In navolging van RÉTHI begint LENGYEL [2]), zonder aan de amandel te trekken, met vlak boven de amandel in de plica semilunaris evenwijdig aan de rand een $\wedge$-vormig sneedje te maken, zodat de boven-amandelpool vrij komt. Nu wordt in het sneedje over de amandelpool ingedrongen met de „tonsillenexpressor" van RÉTHI tot achter de kapsel. Door het opensperren van de ingebrachte twee bladen van het instrument wordt de amandel uit haar nis uitgedrukt en ze scheurt van de bogen los. De amandel wordt dan met een tang gepakt, goed aangetrokken, een lis omgelegd en de steel en restende slijmvliesverbinding afgesnoerd.

19. AUERBACH [3]) maakt eerst de voorste boog los door een „tonsillensplijter" in de bovenste hoek tussen amandel en voorste boog in te brengen en dan tussen amandel en boog naar beneden

---

1) A. RETHI, Zur Frage der Tonsillektomie, (M. f. O. XLVI, p. 609, 1912).

2) A. LENGYEL, Archiv f. Laryng. XXVII, 1913, p. 349

3) AUERBACH, Zur Total-extirpatien der Tonsillen, Monatschr. f. Ohrenheilk. XLVI 1912, p. 1433.

te laten glijden. Dan pakt hij de amandel met een tang dwars aan en trekt sterk aan, om de achterste boog te spannen en maakt die op de zelfde wijze als de voorste los. Nu wordt de voorste boog teruggeschoven om de bovenste pool vrij te maken.

In moeilike gevallen ontziet hij zich niet, de voorste boog (plica semilunaris) naar boven in te snijden om de pool te bevrijden. Al trekkende kan men nu de amandel met een elevatorium naar beneden losmaken; maar voor de onderste pool is haast altijd een schaar nodig.

20. PYNCHON [1]) verricht de uitpelling door middel van galvanokaustiek. Hij heeft deze methode bedacht, zegt hij, om platte, ontaarde amandelen geheel met de kapsel te verwijderen, en tegelijkertijd de lymph- en bloedvaten dicht te maken tegen infektieverspreiding en ter voorkoming van ernstige bloeding.

De amandel wordt met muizetand-pincet gepakt en aangetrokken, terwijl met het gloeimesje op de voorrand van boven naar beneden een boogvormige snede wordt gemaakt; daarna wordt boven en achter een snede gemaakt en de amandel dan verder met kleinere sneden dieper geheel losgemaakt, en ten laatste de steel doorgebrand. Het is een fout, zegt hij, te veel zogenaamde voorste boog te laten staan; hij neemt bij voorkeur een deel weg; er zit weinig spierweefsel in en het gemis schaadt niet, integendeel, het zou verhinderen dat de bogen aan elkaar groeien, wat nadelig kan zijn.

E. MAATREGELEN TEGEN BLOEDING GEDURENDE EN NA DE OPERATIE.

1. Het bij de operatie gemeenlik in matige hoeveelheid voor de dag komende bloed wordt met *gaasdeppers* op een lange korentang weggewist. Is de amandel verwijderd en bloedt het tamelik sterk, dan wordt zulk een depper in de amandelnis een tijdje aangedrukt. Is de bloeding van weinig belang, dan is het beter in de nis niet te deppen en de wond met rust te laten.

2. Ziet men na de wegneming van de amandel een vat spuiten, dan pakt men het met de *slagaderpincet*. In de regel is het vol-

[1]) PYNCHON, Annals of Ot. XVI, p. 155, 1907.

doende, deze enkele minuten te laten hangen en ze dan, eventueel na torsie [1]), weg te nemen. Het is, bij een ietwat langer aanhoudende bloeding, die door gaasdruk niet staat, geraden het operatieveld naar een bloedend vat *af te zoeken*; zo nodig met wegtrekken van de voorste gehemelteboog en uitdeppen van de amandelnis. Volgens DUTROW [2]) zou aldus elke andere bloedstelpingsmethode overbodig worden. Voor de grote meerderheid der gevallen is dit zeker wel juist.

Het kan nodig zijn de gepakte vaten *af te binden*, waartoe HALLE [3]) en anderen nooit behoefden over te gaan. Bij grotere vaten is het zeker het veiligst [4]). Intussen is de techniek lang niet altijd gemakkelik.

L. COHEN [5]) meent, dat in vele gevallen ten onrechte compressaria en andere middelen worden gebruikt, soms met grote schade, terwijl bloedende vaten hadden kunnen worden gepakt en afgebonden, zoals in dat van DAMIANOS en HERMANN.

JACKSON [6]) heeft een slagaderpincet aangegeven, met een brede bek. Het vat wordt slechts met een deel van de bek gepakt, zodat de draad gemakkeliker dan anders kan worden omgevoerd.

3. Is het bloedende vat moeilik te pakken, dan geeft BAUM [7]) de raad *het vat te omsteken*.

4. *Wegzuigen* van het bloed is een methode, die, dunkt mij, bij operatie in bedwelming zeer rationeel is. BAUM, OPPENHEIM, LEVY [8]) e. a. Vooral in Amerika wordt veel geopereerd met behulp van een „suction apparatus" (YANKAUER, HASKIN, WILSON).

COAKLEY [9]) verwerpt de zuiging, omdat het alweer een instrument in de mond betekent en omdat de bloeding in de regel zeer gering is.

5. Als de bloeding langer aanhoudt, is zij toch somwijlen door langer voortgezette druk te overwinnen. HEUKING [10]) oefent haar

---

1) BV. BLEGVAD, A. f. L. XXIV. p. 25.
2) DUTROW, t. a. p.
3) HALLE, t. a. p.
4) GRÜNWALD, t. a. p.; RICHARDS, t. a. p.; PFINGST, Lar. 1911, p. 804; ROSENHEIM, Lar. 1918, p. 125. e. a.
5) LEO COHEN, Archiv. f. Lar XXII, p. 481,
6) CH. JACKSON, Annals of Surg., Dec. 1907, p. 821.
7) BAUM, Annals of Otol. March. 1919.
8) S. OPPENHEIM en R. LEVY in FRANK, Laryngosc. 1919, p. 482.
9) COAKLEY, by BAUM, zie boven.
10) HEUKING, t. a. p.

uit met een met gaas omwonden vinger. Eveneens in één geval van tonsillotomie, met succes, BURACH [1]). Ik kan het voordeel van de vinger boven een tampondrager (korentang) niet inzien. PREOBRASCHENSKY [2]) gebruikt tampondragers met houten steel, die pat. door bijten op hun plaats houdt.

6. Allerlei *bloedstelpende middelen* worden aanbevolen, waarmee de gaasdepper moet worden gedrenkt, zoals ijswater, waterstofsuperoxyd, adrenaline, jodtinktuur, tannine, aluminol, „haemostatikum Fischl" [3]) enz. enz.; voorts inspuitingen van morphine en atropine enz.

7. Ook *gorgelen* wordt aanbevolen; hoewel toch de sterke beweging der keelspieren juist met het oog op de bloeding niet zeer nuttig kan worden geacht. DOULCET [4]) raadt aan te laten gorgelen met een mengsel van ijswater en waterstof superoxyd. BECK [5]) geeft waterstof superoxyd. Ook tal van andere vloeistoffen worden aanbevolen.

8. HARLAND gebruikt bij nabloeding de *thermokauter*. Ook de galvanokauter kan te pas komen, bij nabloeding uit een omschreven plekje, waarin toch geen bepaald vat te pakken is.

9. Inspuitingen van *gelatine*. HENKES [6]) bericht omtrent infektieuse verwikkelingen, voorgekomen door gebruik van niet-aseptiese gelatine. Van *ergotine* zag STEIN [7]) goed gevolg.
RABÉ [8]), GRÜNWALD, HENKES melden goede diensten van inspuitingen van normaal *paardenserum* (zie blz. 90). Ook *calcium* is aanbevolen, hoewel dit te langzaam werkt om in geval van bloeding veel te kunnen uitrichten. Intussen F. C. ARD [9]) gaf het met sukses bij een nabloeding, vijf dagen na de operatie.

10. Zeer bekend zijn de *compressaria* (van MIKULICKZ, BOETCHER, RICORD e. a.), die van binnen tegen de wond en van buiten achter de kaakhoek drukken. Het beginsel is reeds in 1847 aangegeven door de franse chirurg HATIN [10]). Naar prof. BURGER mij

1) BURACH, Zeitsshr. f. Lar. III, 1911, p. 477.
2) PREOBRASCHENSKY, t. a. p.
3) STEINER, M. f. O. 1918, p. 516.
4) DOULCET, t. a. p.
5) BECK, t. a. p.
6) HENKES, t. a. p.
7) STEIN, t. a. p.
8) RABÉ, Bulletin d'Oto—Rhino-Lar, XV, p. 59, 1912.
9) F. C. ARD, N. Y Med. Record, 6 Maart 1909.
10) HATIN, aangehaald volgens DOULCET.

meedeelde gebruikte prof. J. W. R. TILANUS voor dit doel een koperen theestooftangetje, waarvan de eene met gaas omwonden arm tegen de wond werd aangebracht. Het toestel van MIKULICKZ was het eerste, dat door middel van een schroef automaties kon worden vastgezet. Men kan òf van te voren de amandelnis vullen met steriel gaas, al of niet gedrenkt in adrenaline of in 1 % waterstof superoxyde, òf om de wondpelotte een dergelike gaasdot draaien; de andere pelotte komt van buiten achter de kaakhoek te liggen.

Hoewel vrij veel gebruikt, is dit toch zeker geen ideale methode. Het instrument veroorzaakt niet zelden pijn, soms zelfs zó, dat het moet worden afgenomen. Het geeft gevaar voor druknekrose; zo in het geval van DAMIANOS en HERMANN [1]), waar een naar buiten voerende fistel ontstond; ook gevaar voor verlamming der aangezichtszenuw.

KAN [2]) heeft eens na beiderzijdse tonsillotomie twee klemmen moeten aanleggen. Behalve een weinig oedeem van de huig en een spoedig voorbijgaande parese van een van de takken der aangezichtszenuw, zag hij geen nadelige gevolgen van het toestel van MIKULICKZ.

Bij de patiënt van LUND [3]) stond de bloeding na aanwending van de tang van MIKULICKZ; de dood was te wijten aan de slechte algemene toestand. In een geval van KOFLER [4]) hielp het toestel niet; integendeel de bloeding werd er door aangewakkerd, zodat carotis-onderbinding moest worden gedaan.

11. HELFERICH [5]) heeft tweemaal bij amandelbloeding blijvende tampon-druk op het wondvlak tot stand gebracht, doordat achter de kaakhoek een van een draad voorziene *stopnaald van buiten uit door de amandelnis* werd gestoken op een door vingerdruk aangegeven plaats. Aan de draad werd van binnen een dikke jodoformgaastampon vastgeknoopt en deze dan door trek van buiten tegen de bloedende plaats aangedrukt. De draad wordt aan de buitenkant om een gummiband vastgeknoopt. NETTEBROCK geeft

---

1) DAMIANOS en HERMANN, Wien klin. Woch. 1902, p. 225.
2) KAN, Ned. Tijdschr. v. Gen. 1904, II, p. 311.
3) LUND, t. a. p.
4) KOFLER, Monatsschr. f. Ohr. 1911, p. 324.
5) In NETTEBROCK, Zur Casuistik der Blutungen nach Tonsillotomie, Kiel, 1906.

in overweging, in plaats van jodoformgaas een bal *penghawar djambi* in neteldoek als tampon te gebruiken.

12. Door velen is aangegeven het *aan elkaar hechten van de beide gehemeltebogen*; het eerst, volgens CONSTANTIN [1]), door BAUM. Ik vind de eerste mededeling van deze methode bij HEERMANN [2]), die aangeeft, dat zij in het Bügerhospital te Keulen reeds sinds twintig jaar werd toegepast. In plaats van de gewone naaldvoerder beveelt hij de neusschaar van HEYMANN aan.

Men kan òf eenvoudig de boogranden hechten, evenals bij een oppervlakkige huidnaad, òf men legt de hechtingen dieper [3]).

Veelal wordt aanbevolen de bogen te hechten *over een in de nis gebrachte tampon*. ESCAT [4]) deed dit reeds in 1902 wegens een hardnekkige bloeding na tonsillotomie. Hij had eerst de bogen gehecht, en toen het bleef bloeden, bracht hij van boven naar beneden een cylindriese wattetampon achter de hechtingen, waarop de bloeding stond. Ook ST. CLAIR THOMSON [5]) gebruikte in een geval van bloeding bij een volwassen bloeder een watterolletje. Tans wordt veelal de bewerking zó gedaan, dat eerst de nis met gaas wordt gevuld en dan de bogen door enige geknoopte hechtingen worden gesloten [6]). WEIL heeft een slagaderlike bloeding bedwongen door: een naald door de bogen, in de holte een tampon, een tweede naald door de tampon.

Tampon en hechtingen worden na één of meer dagen weggenomen.

13. In plaats van met naald en draad, heeft men ook de bogen gehecht met metalen *wondklemmetjes* van MICHEL. HENKES [7]) heeft hiervoor een biezonder instrumentarium aangegeven. Veiligheidsdraadjes aan de klemmen worden buiten de mond op de wang vastgeplakt.

14. HENKES heeft ook aangeraden het *circulair omsteken van*

---

1) CONSTANTIN, Thése de Toulouse, 1905—6, No. 646.

2) HEERMANN, Zur Blutstillung nach Tonsillotomie, Arch. f. Lar. XII, 1902, p. 467.

3) STEINER, (M. f. O. 1918, p. 497,) STUCKY, COFFIN, DUFOUR, MOORE, (J. o. L. April, 1919). e. a.

4) ESCAT, Revue de Moure, 1902, II, p. 381.

5) ST. CLAIR THOMSON, Diseases of the nose and throat.

6) SMITH en BARWELL, Lancet 1910, p. 1083; GILPATRICK, Boston med. and S. J., July 1910, p. 87; PFINGST. t. a. p., DUTROW, t. a. p., BARNS, Boston med. and S. J. Jan. 1911, p. 119; RICHARDSON, Lar. 1916, p. 1005; e.a.

7) HENKES, Ned. Tijdschr. v. Gen. I 1907, p. 265.

het gehele bloedende vlak, dat dan als een buidel wordt dichtgesnoerd. Of deze raad is opgevolgd is mij niet bekend.

15. *Druk op de A. carotis communis.* Men drukt met de vinger, ter hoogte van de ringkraakbeenboog, het vat tegen de wervelkolom dicht.

16. *Onderbinding van de A. maxillaris*; vaker *van de A. carotis externa* [1]), is, als laatste toevlucht, herhaaldelik te baat genomen. Somtijds ook is de A. carotis communis [2]) en enkele malen de A. carotis interna [3]) onderbonden. Daar de interna in haar halsgedeelte geen takken afgeeft, is haar onderbinding heel weinig rationeel. Met het oog op de intrakraniele verbinding van het vaatgebied der beide internae is ook de onderbinding der communis af te keuren. De externa moet worden afgebonden dicht bij de splitsing der communis. (Vergelijk bladz. 34).

17. Bij ernstige verbloeding door algemene oorzaak als haemophilie komt *transfusie* in aanmerking.

F. Zorgen na de operatie.

De meeste operateurs houden de patiënten na de operatie te bed gedurende enige dagen. Ter voorkoming van aspiratie verbiede men de *ligging op de rug* [4]). In gevallen van akute rheumatismus, nephritis en andere algemene aandoeningen moet pat. niet te spoedig het bed verlaten [5]). Allen schrijven zoveel mogelik rust voor, waarbij behoort *zwijgen* of altans matig stemgebruik.

Schwalbe [6]) verbiedt lichamelike inspanning gedurende acht dagen.

Algemeen wordt na de operatie vloeibaar, niet prikkelend dieet voorgeschreven, gedurende enige dagen. Enkelen laten ijs slikken; de meesten bewaren dit tot het geval van pijn of bloeding.

Velen laten na de operatie *gorgelen*, zonder naar het schijnt op

---

1) Kofler, (M. f. O. 1911, p. 323, M. m. W. 1919, No. 15), e. a.

2) Damianos en Hermann, Wien. kl. Woch. XV, 1902, p. 225, (in een geval van tonsillotomie; pat. overleed); Boezio-Piergili (bij tonsillotomie, aangehaald volgens Désire, De l'amygdalotomie, These de Paris 1890.

3) Chevalier Jackson, (Proc. Brit. m. Ass. Toronto, 1905; Fuller, aangehaald volgens Doulcet, t. a. p., p. 43.

4) Bv. Ochsner, in Frank, Laryngoscope XXVII 1917, p. 482.

5) Layman, Laryngoscope XXVIII 1918, p. 70.

6) Schwalbe, Therap. Technik, 1914. p. 629.

te merken, dat de patiënten deze keelgymnastiek allesbehalve aangenaam vinden. Als gorgeldranken worden genoemd: permangaanzure kali (BECK), waterstofsuperoxyde (OERTEL, MEDIOWSKI), azijnzure toneerde (OERTEL), aromatiese antiseptica (PYNCHON [1]), om het kwartier, de eerste twaalf uur); chloras kalicus (PYNCHON, ST. CLAIR THOMSON, desinfekterende middelen (SCHWALBE), Emser water (VAN DEN HELM) enz. enz.

Veelvuldig ook worden de wondholten *uitgedept* met verschillende oplossingen. HALLE [2]) gebruikt daarvoor perhydrol; ook blaast hij jodoform in de nissen. FARRELL [3]) dept met oplossing van Lugol; KOFLER met waterstofsuperoxyde, permangaanzure kali of andere desinfectantia, enz. enz.

CARWIN [4]) bestrijkt het wondvlak met een oplossing van salpeterzuur zilver, met het doel de lymphbanen af te sluiten tegen infektie en PYNCHON, nog aktiever, gebruikt daarvoor de thermokauter.

FREER [5]) waarschuwt tegen het veelvuldig gorgelen en uitdeppen waardoor de wond wordt geprikkeld. Ook GRÜNWALD acht het beter, als regel zich te bepalen tot het zachte, lauwwarme diëet en tot uitspoelen van de mond na de maaltijden.

Tegen *napijn* worden zeer verschillende palliativa aangegeven: GRÜNWALD: bepoederen van de wond met orthoform met name vóór de maaltijden; KOFLER orthoform met morphine, gelijke delen; BAUM penseelt bij napijn de wond met een oplossing van menthol, phenol en cocaïne in alkohol; helpt het niet, dan wordt de penseling na een uur nog één keer herhaald. WEISS: ijskraag en slikken van ijspillen dadelik na de operatie. Hierdoor wordt meestal sterkere zwelling van de bogen, mondklem en pijn voorkomen. Ook SCHWALBE geeft de dag der operatie ijs. HENKES anaesthesine-tabletten en een enkel maal een morphine-inspuiting. ST. CLAIR THOMSON [6]) laat een waterverband omdoen of een stevig watteverband achter de kaakhoek.

---

1) PYNCHON, Laryngoscope XIX, 1909, p. 431.
2) HALLE, t. a. p.
3) FARRELL, t. z. p. p. 1162.
4) CARWIN, t. z. p., p. 1161.
5) FREER, Laryngoscope XX 1910, p. 1163.
6) ST. CLAIR THOMSON, Diseases of the nose and throat.

HOOFDSTUK VI.

Gevolgen der Tonsillektomie.

A. Rekonvalescentie.

Napijn der operatie is uitermate verschillend, soms onbetekenend, in den regel zeer matig, soms zeer erg, vooral bij het slikken, en uitstralend naar het oor. Zij duurt, meestal in zeer dragelike vorm, enkele dagen, zelden langer dan een week.

In sommige gevallen is gedurende één of enkele dagen na de operatie de *temperatuur* matig verhoogd; in de meeste gevallen blijft zij normaal. Müller [1]) zag nooit temperatuursverhoging. Pfingst [2]) vond bij de meeste geopereerden 1 à $1^1/_2$° verhoging en met weinig uitzonderingen slikklachten gedurende drie of vier dagen. Deze matige, soms ook sterkere slikpijn, die in de meeste gevallen na de operatie korter of langer bestaat, behoeft niet, zoals Pynchon [3]) meent, op rekening van infektie te worden gesteld, daar zij voldoende verklaring vindt in het plaats gehad hebbend trauma en de groote openstaande wond.

De wond bedekt zich altijd met een meer of minder dik, wit *beslag,* dat somtijds de adem doet rieken, en dat gewoonlik na zes tot acht, soms eerst na tien tot veertien dagen, geheel verdwenen is.

In de bogen vindt men de eerste dagen vaak kleine, soms grotere *bloeduitstortingen,* zoals ook Pfingst aangeeft en somtijds een matig oedeem. Dit alles verdwijnt weer in enkele dagen. Zeldzaam is een sterk oedeem van bogen en huig, zoals wij dat in no. 39 mijner kasuïstiek hebben gezien, waar het slikken er eenige dagen lang zeer door werd belemmerd.

De *wondholte,* die onmiddellik na de operatie altijd, ook na het verwijderen van een kleine amandel, veel dieper is dan een oninge-

1) Müller, t. a. p.
2) Pfingst, Laryngoscope XXI p. 798, 1911.
3) Pynchon, Laryngoscope XIX 1909, p. 431 en Annals of Ot. XVI 1907, p. 155.

wijde zou durven geloven, wordt reeds in de eerste week gestadig minder diep; zij vult zich van uit de diepte, zonder dat er granulaties in woekeren; terwijl de beide gehemeltebogen iets dichter bij elkaar komen.

In sommige gevallen is na de operatie voorbijgaande *albuminurie*. waargenomen. Ten onrechte, meent LAYMANN [1]), is deze aan de ether toegeschreven. Zij komt ook voor na operatie in plaatselike ongevoeligheid en berust op opneming van infektieuse zaken uit de krypten in de bloedsomloop tijdens de operatie.

B. VERWIKKELINGEN.

Voor *nabloedingen* en *infektieuse aandoeningen,* gevolgen van de tonsillektomie, zij naar hoofdstuk III verwezen.

C. BLIJVENDE GEVOLGEN.

1. Het *ontleedkundig gevolg* der operatie is verschillend. In de meeste gevallen behouden, na goed gedane operatie, de beide gehemeltebogen hun vorm. RICHARDS meent, dat dit zo behoort te zijn na een goed gelukte operatie. In deze gevallen blijft er een ondiepte in de amandelnis bestaan, die met een bleek, glad slijmvlies is bekleed. Vaak is zij zo ondiep, dat van een nis niet meer kan worden gesproken. Somtijds vergroeien de twee bogen. Hierbij kan het zijn, dat de nis verdwijnt, of ook ontstaan tussen de beide bogen ondiepe zakjes, kleine nissen, die in enkele gevallen aanleiding hebben gegeven tot hinderlike retentie van spijzen [2]).

In een aantal gevallen, vermoedelik vooral in zulke, waar nogal wat trauma is aangebracht, komt het tot *littekenvorming* en schrompeling met verschillende bezwaren. Zo kan de achterste boog met de zijwand van de pharynx vergroeien; gewoonlik is er dan ook lage stand van de boog.

Scheefstand van de gehemeltebogen, voorbijgaand en ook blijvend, komt nogal eens voor als gevolg der operatie; in de regel wel zonder dat daarvan enige funktionele storing het gevolg is.

Na beiderzijdse operatie kan het komen tot littekensamentrekking in dwarse richting, waarvan een „vierkant gehemelte"

---

[1]) LAYMAN, Laryngoscope 1918, p. 71.
[2]) PEARSON, J. o. Lar. 1912, p. 244.

(„quadrilateral palate") het gevolg is [1]). In mijn kasuïstiek vindt men dit enkele malen vermeld. Bij de kleine pat. no. 78 is het zachte gehemelte veranderd in een straf gespannen dwarse streng, zodat er een opmerkelike afstand is tussen het gehemelte en de achterwand van de pharynx. Er bestaan geen bezwaren van onvoldoende afsluiting der neuskeelholte; wel integendeel is er voortdurende mondademhaling, dank zij vermoedelik een aanwezig groot adenoied, dat wegens de hem hier toegeschreven nuttige funktie op zijn plaats moet worden gelaten.

Onvoldoende afsluiting van de neuskeelholte kan ook worden veroorzaakt door *verlamming van het gehemelte.* Funktiestoring van de gehemeltespieren door traumaties infiltraat komt nu en dan voor [2]); maar gaat dan bijna altijd in weinig dagen weer voorbij. Gevallen van gehemelte-verlamming vind ik ook vermeld bij Mc Caw, Keiper en Roy [3]), maar in aansluiting aan de drie amandelen-operatie ,zodat niet is uit te maken of de verlamming op rekening behoort te staan van de tonsillektomie dan wel van de adenotomie. In het geval van Mc Caw duurde de verlamming acht maanden.

Alles saamgenomen zijn de bezwaren als gevolg van trauma en littekenschrompeling betrekkelik zeldzaam en gering.

Een vrij veel voorkomend verschijnsel na tonsillektomie is het *opnieuw woekeren van lymphaties weefsel,* hetzij in de lege amandelnis, of ook dan achter op de zijwand van de pharynx [4]). Het verschijnsel is belangwekkend, omdat wij zo weinig weten omtrent de fysiologiese oorzaken, waardoor adenoiedweefsel in de pharynx zich vormt en weer teruggaat. Bij zijn volwassen patiënten vond Kleestadt [5]) steeds gedurende de genezingstijd een meer of minder sterke opvulling der nissen met adenoied weefsel. Het ontwikkelt zich van de tongrand uit naar boven. De aldus gevormde amandel is geplooid en vleesachtig van voorkomen. Andere schrijvers spreken geen van allen van een vaste regel. Integendeel vermelden zij het verschijnsel als betrekkelik zeld-

---

1) Richards, Annals of Ot. 1916, p. 166; Roy, t. z. p., p. 169; Chamberlain, t. z. p., p. 171; Sluder, t. z. p., p. 175.

2) Bornhill, e. a.

3) Roy, t. a. p

4) Levinstein, Winckler, Pässler, Goerke, Richards, t. a' p. en vele anderen.

5) Kleestadt, Münch. m. W. 1919, p. 436.

zaam. TOEPLITZ [1]) doet mededeling van achttien gevallen, waar na drie jaar geen nieuw gevormd weefsel viel waar te nemen; DAVIS [2]) van acht en zeventig gevallen zonder wederaangroei.

WALEN [3]) wijst er op, dat zulk een nieuwe amandel, welke bij kinderen na tonsillektomie van kleine restjes lymphaties weefsel in de wondranden uitgaat, op de keelarts de onbillike verdenking werpt, dat hij onvolledig zou hebben geopereerd. Hiervan kan GOERKE meepraten, wien, na de beschrijving van een kersgroot recidief, door MANN [4]) werd verweten, dat zo iets alleen mogelik was van achtergelaten amandelweefsel uit, waarop de eerste zich terecht beriep op zijn mededeling, dat het recidief was opgetreden, niet in de amandelnis, maar aan de achterzijde van de achterste gehemelteboog.

In het algemeen is het weder aangroeien van lymphaties weefsel, in of buiten de amandelnis, het meest te verwachten bij kinderen met zgn. „exudatieve diathese", de zelfde kinderen, bij wie ook na adenoied-operatie recidief optreedt. Intussen mag wel worden vermoed dat een deel der „recidieven" inderdaad berust op onvolledig opereren.

Wat de herkomst van het nieuwgevormde weefsel betreft, meent SLUDER [5]), dat het van de tongamandel uitwoekert. DABNEY [6]) spreekt van de woekering van granulatieweefsel, die hij (wel ten onrechte!) toeschrijft aan onvoldoende nabehandeling van de wond.

In mijn kasuïstiek is het verschijnsel verscheidene malen vermeld, zowel bij volwassenen als bij kinderen. Soms vormde zich de nieuwe „amandel" achter de achterste boog blijkbaar utgaande van de zijstreng van de pharynx; andere malen in de amandelnis van de bodem der nis naar boven kruipend. Hier kan de woekering uitgaan van het adenoiede weefsel, dat de overgang vormt van de tongamandel op de gehemelte-amandel; ook echter van eilandjes lymphaties weefsel, die zich bevinden in de gehemelte-

---

1) TOEPLITZ, Archiv f. Lar. XXVIII, 1914, p. 173.
2) DAVIS, Int. gen. Congres Londen 1913, Lar. Afd. p. 172
3) WALEN, Ref. in Int. Zentralbl. f. Lar. 1917, p. 94.
4) MANN, Verein. Deutscher Lar. 1913, p. 166.
5) SLUDER, Annals of Otol 1916, p. 175.
6) DABNEY, Laryngoscope XXVIII 1918, p. 482.

bogen en ook extrakapsulair in de amandelnis. BAUM [1]) geeft hiervan een fraaie afbeelding, die de apodyktiese bewering van FINDER [2]) te niet doet, volgens welke een naar de regelen der kunst uitgevoerde tonsillektomie het woekeren van een nieuwe amandel op deze plaats „absoluut onmogelik" zou maken. Ook MC KENZIE [3]) en MORAWECK [4]) hebben zich tot een dergelijke onvoorzichtige uitspraak laten verleiden.

In gevallen, waar nieuwgevormd weefsel later is verwijderd, bleek het mikroskopies de kenmerken te bezitten van lymphaties weefsel. Bij afwezigheid van krypten en van een kapsel, mag, dunkt mij, van een nieuwgevormde „amandel" eigenlik niet worden gesproken.

Volgens PÄSSLER [5]) en HAY [6]) zou het nieuwgevormde weefsel geen krypten bevatten. Wel kunnen daarentegen diepe krypten ontstaan in een nieuwe amandel, gewoekerd uit een achtergebleven amandelrest (zie no. 11 mijner kasuïstiek). Intussen kan nieuwgevormd lymphaties weefsel de zitplaats worden van prikkelingsverschijnselen, die als anginae verlopen.

2. *Gevolgen der tonsillektomie ten opzichte van de stem.*. Herhaaldelik vindt men in de literatuur melding gemaakt van de kans op blijvende stemstoornis als gevolg van tonsillektomie. KOFLER [7]) raadt bij beroepszangers de operatie af, naar het schijnt alleen op grond van de theoretiese overweging, dat de amandel de twee gehemeltebogen openspant, en deze dus na het verdwijnen der amandel dichter bij elkaar zullen komen, waardoor de vorm van de mondkeelholte en daarmede de klank der stem zal veranderen. Ook LACK [8]) maant tot voorzichtigheid en meent, dat met de mogelikheid van schade aan de stem niet genoeg rekening wordt gehouden.

STEINER [9]) zag bij een groot zangers-materiaal na tonsillektomie geen enkel maal een nadelige invloed op de stem. Velen gaven aan, dat de stem groter en vrijer was geworden. Evenwel velen klaag-

1) H. BAUM, Annals of Ot. XXVIII, 1919, p. 47.
2) G. FINDER, Verhandl. Ver. deutscher Lar. 1913, p. 167.
3) D. MCKENZIE, Brit. med. J. 1910, II, p. 1621
4) MORAWECK, Internat. Gen. Gongres, Londen 1913, Lar. afd., XV.
5) PÄSSLER, Therap. Monatshefte 1913 p. 15.
6) HAY, Laryngoscope, XXVI, 1916, p. 1380.
7) KOFLER, M. f. O. 1911, p. 321.
8) L. LACK, Brit. med. J. 1901, II, p. 892.
9) R. STEINER, M. f. O. 1918, p. 510.

den over verandering in het timbre („die Klangfarbe"), vermoeienisverschijnselen en andere bezwaren. In zulke gevallen vond hij meestal grove littekenstrengen in de amandelnissen. Overigens zijn deze menschen zeer geneigd de door slechte zingtechniek bedorven stem op rekening te stellen van de operatie. Hij geeft daarom de raad, bij zangers alleen te opereren op zeer dringende aanwijzingen en van te voren op mogelike gevaren voor de zangstem nadrukkelik opmerkzaam te maken.

ANDERSON [1]) acht de vrees voor beschadiging der stem ongegrond; integendeel verwacht hij eerder stemverbetering door de operatie. Wel, meent hij, zou de stem aan buigzaamheid kunnen inboeten bij verwonding van de gehemeltebogen. DAN MC KENZIE [2]) ziet meer gevaar in belediging van de M. constrictor pharyngis superior. ROY [3]) noemt een geval van stemstoornis na tonsillektomie en adenotomie, die pas na bijna twee maanden verdween. STUCKY [4]) zegt, dat de zangstem in haar timbre kan afnemen en in haar omvang tot een halve toon. COMROE [5]) vermeldt een geval, waarin na de operatie de zangstem verloren ging. RICHARDS [6]) zag onder 188 gevallen er twee met belangrijke stemstoornis. Hier was de huig nogal geschonden. Verwonding alleen van de voorste bogen had geen stoornis ten gevolge.

De meesten der schrijvers daarentegen hebben van de operatie een nadelige invloed op de stem niet gezien; zo CHAMBERLAIN [7]), WISHART [8]) en BECK [9]). Zij zagen integendeel dikwels verbetering van het stemgeluid.

MAKUEN [10]) vindt, dat als tonsillektomie was aangewezen en goed is uitgevoerd, er geen kwaad kan zijn met betrekking tot de stem. Nadeel voor de stem spruit alleen voort uit fouten in de operatietechniek. Intussen zijn houding is misschien toch te phlegmaties, als hij zegt, dat een goede zanger een goede stem kan voortbrengen

---

1) ANDERSON, Annals of Otol. XVI 1907, p. 128.
2) DAN. MCKENZIE, Brit. med. J. 1910, p. 1623.
3) ROY, t. a. p.
4) STUCKY, t. a. p.
5) COMROE, J. Amer. med. Ass. 1914, No. 16, p. 1367.
6) RICHARDS, Med. Rec. 1909, p. 975.
7) CHAMBERLAIN, Annals of Otol. 1916, p. 171.
8) GIBB WISHART, Annals of Otol. 1916, p. 168.
9) BECK, t. a. p.
10) HUDSON MAKUEN, Annals of Otol. 1916, p. 174.

met een slechte keel, evenals een goed violist goede muziek uit een slechte viool kan krijgen.

PHILIPS [1]) geeft het verhaal van een zanger met slepende amandelontsteking, die zich door de meegedeelde mogelike ongunstige invloed op de stem, van de operatie niet liet afschrikken. Na verwijdering van de beide amandelen trad een belangrijke verbetering der stem in. Ook in al zijn andere tonsillektomieën bij zangers werd door de operatie de stem verbeterd.

WINCKLER [2]) heeft van het verlies van een gehemelteboog geen andere stoornis gezien dan voorbijgaande open neusspraak. Bij menschen, die in hun beroep hoge eisen aan de stem moesten stellen, heeft hij na tonsillektomie een veel betere stem zien ontstaan.

GOODALE [3]) stelt vast, dat een belangrijke operatieve misvorming kan bestaan zonder enige invloed op de spreekstem. VAN DEN HELM zag nooit enige nadelige invloed op de stem; evenmin CASSELBERRY [4]) bij 480 gevallen; integendeel hij zag niets dan goeds. Onder zijn gevallen waren 8 „vocalists" en 8 „public singers", en bij allen verbeterde de stem.

Als slotsom dezer aanhalingen mag ik wel vaststellen, dat na een normaal verlopen operatie schade voor de stem niet is te vrezen. Integendeel wordt met de verwijdering van slepend ontstoken amandelen een bron van voortdurende prikkeling opgeruimd, wat juist bij zangers van het allergrootste belang kan zijn. Met ESCAT [5]) kan men aannemen, dat na tonsillektomie de zanger zijn stemtechniek enigszins moet leren aanpassen aan de veranderde ruimteverhoudingen in de keel; maar hieruit komt geen blijvend slecht gevolg voort. Overigens moet in gevallen met veel litteken-schrompeling („vierkant gehemelte!") een slechte invloed op het stemgeluid zeer zeker mogelik worden geacht.

3. *Gevolgen der tonsillektomie ten opzichte van de oorspronkelike bezwaren.*

Om niet in herhalingen te vervallen, moet ik hier in hoofdzaak verwijzen naar hoofdstuk IV. De aanwijzingen voor de operatie

---

1) PHILLIPS, Annals of Otol. 1916, p. 173.
2) WINCKLER, Verh. Ver. deutscher Lar., 1910, p. 416.
3) GOODALE, t. a. p.
4) CASSELBERRY, Laryngoscope 1906, p. 425.
5) ESCAT, t. a. p.

steunen uit den aard grotendeels op de verkregen goede uitkomsten. Hier bepaal ik mij er toe nog eens te spreken over de invloed der tonsillektomie op de herhaalde lakunaire en peritonsillaire keelontstekingen met haar meest voorkomende verwikkelingen en op de bezwaren der slepende amandelontsteking.

In het algemeen is deze invloed buitengemeen groot en weldadig gebleken, zoals reeds valt af te leiden uit de snel toenemende populariteit der operatie in de hier bedoelde gevallen.

Het spreekt van zelf, dat ook na de volledige verwijdering der amandelen ontstekingen van de fauces en pharynx niet uitgesloten zijn [1]). Toch gewagen vrijwel alle schrijvers van een sterke vermindering der anginae na de operatie, zoowel in veelvuldigheid als in hevigheid. Ik noem bv. Mc KENZIE [2]), WHALE [3]), CASSELBERRY [4]). Ook STEINER [5]); de telkens herhaalde anginae bleven voor goed weg. Alleen in enkele gevallen, waar amandelweefsel was achtergebleven, bleef neiging tot angina bestaan, evenwel in veel geringer mate dan vóór de operatie.

DAVIS [6]) vermeldt de uitkomsten van acht en zeventig tonsillektomieën; zij waren alle gunstig; de vroegere bezwaren keerden niet terug.

VAN ROSSEM [7]) zag op zes gevallen, éénmaal *recidief,* bij een volwassene, die een jaar lang vrij was gebleven.

Zeer gunstig zijn ook in het algemeen de uitkomsten der operatie bij *gewrichts- en spier-rheumatisme.* LILLIE en LYONS [8]) berichten over tweehonderd gevallen, waarvan er 79 % verbeterden door de operatie. De niet verbeterde waren meest zeer slepende gevallen met been-veranderingen. Toch werden er van de chroniese invalieden 40 % verbeterd. Gezwollen gewrichten werden in de regel dadelik dunner en de pijn verdween. Slechts in 57.7 % der gevallen wa er amandelontsteking in de anamnese. In 12 % der gevallen trad in aansluiting aan de operatie een akute verheffing der rheumatiese aandoening op (vergelijk blz. 45).

---

1) Hierop wijst b. v. BECK, t. a. p. 1917.
2) DAN. McKENZIE, t. a. p.
3) WHALE, Intern. Gen. Congres, Londen 1913, Lar. Afd.
4) CASSELBERRY, Laryngoscope XVI, 1906, p. 425.
5) STEINER, M. f. O., 1918, p. 514.
6) DAVIS, t. a. p.
7) A. VAN ROSSEM, Ned. Tijdschr. v. Gen. 1914, I, p. 1595.
8) LILLIE en LYONS, J. Amer. m. Ass., April 26, 1919.

LAYMAN [1]), die bij een aantal keelartsen en internisten een rondvraag hield, stelde op grond daarvan drie reeksen van cijfers saam. Voor gewrichtsrheumatisme waren van deze drie statistieken de uitkomsten aldus: door tonsillektomie genezen resp. 58, 68 en 77.5 %; verbeterd 40, 20 en 13 %; niet verbeterd 2, 12 en 9.5 %. WEISS [2]) had bij rheumatiek niet altijd sukses; hierbij echter waren zeer slepende gevallen met uitgebreide misvorming, verstijving en atrofie. PYNCHON [3]) meent, dat neiging tot rheumatiek door de operatie wordt verminderd; terwijl bestaande rheumatiek grote kans heeft op genezing.

Omtrent de invloed van tonsillektomie op *nierontsteking* geven de statistieken van LAYMAN de volgende cijfers: genezen in resp. 56, 81 en 72.5 % der gevallen; verbetering in 32, 5 en 27.5 %; geen verbetering in 11, 14 en 0 %. Ook WEISS vermeldt zeer gunstige gevolgen van de operatie in geval van nephritis.

Goede gevolgen van tonsillektomie bij algemene infekties en zeer verschillende ziektebeelden berichten voorts GREENE [4]), SCHICHOLD [5]), RÉTHI [6]), SEYDELL [7]), ROSENHEIM [8]) e. v. a.

De statistiek van LAYMAN geeft voor de invloed der operatie op hart- en vaatstoringen de volgende cijfers: genezen 9 resp. 36 %; verbeterd 82, resp. 18 %; niet verbeterd 9, resp. 46 %. en voor de invloed op langdurig bestane temperatuursverhoging: genezen in 80, verbeterd in 12, niet verbeterd in 8 % der gevallen.

GOERKE [9]) had uitstekende resultaten bij 31 van 34 patiënten. De klachten, weshalve de operatie was gedaan, kwamen daarna niet meer terug, met name peritonsillair absces, rheumatisme, otalgie, nierontsteking.

PASSLER [10]) heeft dikwels vastgesteld, dat vóór de operatie voortdurend bestaande verkoudheden, pharynx-katarrh, bronchitis en laryngitis na de operatie, zonder andere behandeling, in korte tijd

1) LAYMAN, Results obtained by tonsillectomy in the treatment of systemic diseases (Lar. 1918, p. 65).
2) WEISS, Zeitschr. f. klin. Med. LXXXIV, 1917, p. 159.
3) PYNCHON, Annals of Ot. XVI, 1907, p. 155.
4) GREENE, t. a. p.
5) SHICHOLD, Münch. m. W. Febr. 1910.
6) RETHI, t. a. p. 1912.
7) SEYDELL, Annals of Oh. XXVI, 1917, p. 98.
8) ROSENHEIM, Laryngoscope XXVIII, 1918, p. 125.
9) GOERKE, t. a. p.
10) PÄSSLER, Therap. Monatsh. 1913, p. 15.

voor goed verdwenen. Bij anderen waren de aanvallen veel korter, lichter en zonder het optreden der voormalige verwikkelingen.

WISHART [1]) doet omtrent vijf en veertig patiënten mededeling van belangrijke verbetering na tonsillektomie bij akute keelontstekingen, telkens terugkerende verkoudheid, stemstoornissen, gezwollen pijnlike keel, ooraandoeningen, hoofdpijn, hoest, enuresis, neuralgie, iritis, onrust, chorea, endocarditis enz.

Ongetwijfeld zouden de uitkomsten der tonsillektomie nog veel gunstiger zijn, *wanneer altijd de operatie werkelik volkomen was geslaagd*. De techniek is niet zo makkelik als zij schijnt; vereist altans veel geoefendheid. Blijft een deel der amandel in de nis achter, dan is feitelik geen tonsillektomie gedaan en hechten aan de operatie de bezwaren der onvolledigheid, die ik boven (blz. 24 en 65) tegen de tonsillotomie heb aangevoerd.

VAN DEN HELM [2]) heeft een absces behandeld in een amandelrest; bij een later onderzoek bleek een afgekapselde etterprop onder het slijmvlies der amandelrest aanwezig. LOEB [3]) heeft aan deze zaak een opstel gewijd. Onvolledige operatie komt voor: 1. door onvoldoende techniek; 2. doordien de operatie door bloeding wordt gestoord, welke ook de inspeksie achterna bemoeilikt. Ik zou hierbij willen voegen: 3. ingeval er door vroegere ontstekingen veel vergroeiingen zijn tussen amandel en nis. LOEB vermeldt acht gevallen van CROWE, WALKER en ROTHOLZ, waarin van achtergebleven amandelresten met nauwe krypte-openingen infektieuse arthritis was uitgegaan. Hij beschrijft vijf eigen gevallen, waar de amandelrest wederom de zitplaats werd van herhaalde anginae. In drie van deze gevallen werd hieraan een eind gemaakt door wegneming van de amandelrest. LOTHROP [4]) geeft een statistiek van tonsillektomieën: in 60 % werden de amandelen volledig verwijderd; in 40 % bleef amandelweefsel achter. Van de eerste groep kregen $8^1/_2$ % later weer anginae; van de tweede groep echter 28 %.

Ik maak opmerkzaam op nos. 10, 11 en 52 van mijn kasuïstiek, in welk laatste geval van een kleine amandelrest een angina is

---

1) WISHART, t. a. p. 1916.

2) VAN DEN HELM, Ned. Tijdschr. v. Gen. 1919, II, p. 1053.

3) H. W. LOEB, The susceptibility to infection manifested by the remains of incompletely removed tonsils (Annals of Ot. 1918, p. 103).

4) LOTHROP, Ref. Int. Centralbl. f. Lar. 1912.

uitgegaan met buitengewoon heftige infektieuse verwikkelingen. In geval no. 11 was de aan de achterste boog achtergelaten rest gaan woekeren tot een grote amandel met diepe krypten, waarin herhaaldelik weer ontstekingen optraden.

4. *Gevolgen der tonsillektomie ten opzichte van de algemene toestand.*

Begin ik met de ongunstige gevolgen, dan vind ik voornamelik BLUM [1]). Uit de antwoorden, die hij kreeg op een rondvraag bij de keelartsen van San Francisco, bleek, dat wel vijftig verschillende ziektebeelden op rekening werden gesteld van de amandelen. BLUM's eigen ervaringen waren niet zoo overtuigend. Van honderd patiëntjes zijner kinder-polikliniek bleken er twee en twintig te zijn getonsillektomiseerd. In zeven van deze gevallen vond hij amandelweefsel aanwezig. In negen gevallen vond hij vergrote halslymphklieren; twee kinderen leden aan asthma, een aan hartklep-gebrek; twee aan chorea; vier aan oorpijn, twee aan mastoiditis; vijftien van deze kinderen hadden als voornaamste klacht aandoeningen van het ademhalingstoestel. Uit deze gegevens besluit hij, dat de tonsillektomie volstrekt geen waarborg biedt tegen al de kwalen, waarvoor zij wordt aangeraden en dat de aanwijzingen der operatie zeer dienen te worden beperkt. Mij schijnt dit een wonderlike gevolgtrekking, daar toch wel niemand in ernst kan menen, dat bij een getonsillektomiseerd kind zwelling van halsklieren of oorpijn niet meer mogelik zou zijn. Terecht wijst BOOT [2]), die de schitterende uitkomsten der operatie erkent, er op, dat zij niet de immuniteit tegen allerlei infekties kan geven, die er wel eens van wordt verwacht.

Voor de vraag naar de uitwerking der tonsillektomie is een stelselmatige bewerking van de uitkomsten van grote reeksen tonsillektomieën van veel meer waarde dan het materiaal eener polikliniek voor kinderziekten.

VAN DEN HELM [3]) beloofde ons zulk een bewerking; hij zond vraaglijsten aan zijn geopereerde patiënten; evenwel hij stelt ons teleur, daar hij ons de uitkomsten der rondvraag niet mededeelt.

LAYMAN [1]) heeft navraag gedaan bij een aantal kinderartsen. De

---

1) S. BLUM, Theory of tonsillectomy; results in pediatrics (Lar 1915, p. 661).

2) BOOT, t. a. p. 1917.

3) VAN DEN HELM, t. a. p.

uitkomst klopt niet met de ervaring van BLUM; want geen van zijn briefwisselaars hadden nadeel van de operatie bij kleine kinderen gezien. Integendeel, de geopereerden waren minder vatbaar geworden voor alle soorten van ademhalings- en maagdarmstoringen. Ook zijn mazelen, roodvonk en kinkhoest minder erg bij geopereerden dan bij amandelkinderen. FORBES van New-York berichtte, dat van de kinderen met besmettelike ziekten 80—100% kinderen waren met amandelen (zeer hoge cijfers voor Amerika!); WAUGH [2]) meldt, dat van 900 tonsillektomieën 123 werden gedaan bij zwakke, slecht gevoede kinderen. Hiervan kregen 12 geen voordeel van de operatie; al de anderen echter herstelden spoedig.

STEINER [3]) zag bij 110 beiderzijdse tonsillektomieën, waarvan hij er 30 in tabelvorm weergeeft, evenals TENZER [4]), voortreffelike resultaten. Bij kinderen stelde hij een gunstige invloed van de operatie vast, niet alleen met betrekking tot het plaatselik proces, maar ook tot de algemene toestand. Nadrukkelik gaven in een reeks van gevallen de ouders aan, dat de kinderen opgebloeid waren na de operatie.

Bij de tans reeds voldoend lange en zeer ruime ervaring der tonsillektomie is van de op theoretiese gronden gevreesde ontwikkelingsschade na het wegnemen der amandelen niets gebleken. Geheel geïsoleerd staat de mededeling van BECK [5]) omtrent het optreden bij kinderen van op kretinisme gelijkende verschijnselen, een soort marasmus.

Op ongunstige uitkomsten wijst ook RICHARDSON [6]); maar zijn betoog is er eigenlik een voor scherpe stelling van de aanwijzing tot operatie. Als de amandelen geen duidelike ziekelike afwijkingen vertonen en als niet herhaalde akute ontstekingen zijn voorafgegaan, zal de operatie, bedoeld tegen algemene ziektetoestanden, slechts teleurstelling opleveren. Zo vermeldt hij het geval van een vrouw met een lichte, algemene infektie; tonsillektomie bleef zonder gevolg; later belangrijke verbetering na appendektomie. Als mogelik ongewenst gevolg der operatie noemt hij droge keel.

---

1) LAYMAN, t. a. p.
2) WAUGH, Lancet, 1919, I, p. 1314.
3) R. STEINER, M. f. O. 1919, p. 550.
4) S. TENZER, W. kl. W. 1910 No. 27, 1912 No. 3, 1913 No. 47.
5) BECK, t. a. p.
6) RICHARDSON, Laryngoscope, XXV, 1915, p. 293.

Ik meen de opmerking nog meer te zijn tegengekomen, zonder ze nu te kunnen terugvinden. Veel talrijker zijn voorzeker de mededelingen, dat zulk een gevolg *niet* is waargenomen [1]).

WINCKLER [2]) heeft kunnen vaststellen, dat de neiging tot hoesten, waarover door enkele patiënten, die vroeger getonsillektomiseerd waren, werd geklaagd, afhankelik was van later opgetreden neusaandoeningen.

De grote meerderheid der operateurs weten omtrent de algemene resultaten der operatie niets dan goeds te vertellen, zoo CASSELBERRY [3]) in 1906, MC CAY [4]) in 1910 en PYNCHON [5]) in 1909; er kan geen twijfel bestaan aan de verbetering van de algemene gezondheid na de verwijdering der amandelen. Eveneens GREENE [6]) in 1911; met name noemt hij mindere vatbaarheid voor diphtherie en roodvonk.

WILSON [7]) merkte toen op dat er nog veel te korte tijd is verlopen om dergelike uitspraken te maken. Maar dan komen in de jaren 1912—17 KUBO [8]), STOOKEY [9]), PÄSSLER [10]), FINDER [11]), BOOT [12]), RETHI [13]), AUERBACH [14]) en vele anderen ook de verklaringen maken, dat niet alleen kwade gevolgen niet zijn opgetreden, maar dat integendeel de kinderen minder vatbaar voor infekties zijn geworden.

BECK [15]) zegt, dat het tijdperk der proefneming voorbij is en dat tonsillektomie, evenals appendektomie, „has come to stay".

Bloedonderzoek vóór en na de operatie is door WINCKLER [16]) verricht bij een twintigtal kinderen. Bij vijf bleek het haemoglobinegehalte na de operatie lager te zijn dan er voor; bij al de anderen daarentegen werd na de operatie een vaak zeer aanmerkelike verhoging vastgesteld.

---

1) Bv. PÄSSLER, t. a. p.
2) WINCKLER, Passow's Beiträge VII, 1914, p. 459.
3) CASSELBERRY, Laryngoscope, XVI, 1906, p. 425.
4) MCCAY, Laryngoscope, XX, 1910, p. 762.
5) PYNCHON, Laryngoscope, XIX, 1909, p. 116.
6) GREENE, Laryngoscope, XXI, 1911, p. 715.
7) WILSON, Lar. 1910, p. 576.
8) KUBO, Intern. Congr. of Med. Londen 1913, p. 183.
9) STOOKEY, t. z. p. p. 186.
10) PÄSSLER, Therapeut, Monatsch. p. 15, 1913.
11) FINDER, Verh. d. Ver. Deutscher Laryng. p. 167, 1913.
12) BOOT, Ann. of Otol. XXVI, 1917, p. 129.
13) RETHI, Monat. f. Ohrenh. XLVI, 1912, p. 609.
14) AUERBACH, t. z. p. p. 1433.
15) BECK. t. z. p. p. 149.
16) WINCKLER, t. a. p. 1914.

HOOFDSTUK VII.

Kasuïstiek.

Hieronder volgen zeer verkort de ziektegeschiedenissen van al de tonsillektomieën, die tot einde 1919 in de keel-neus-oorheelkundige kliniek te Amsterdam zijn verricht. Op enkele na, die door verschillende assistenten zijn gedaan, zijn al deze operaties door prof. BURGER verricht. Het aantal bedraagt 85 tonsillektomieën bij 51 patiënten. Ik voeg er aan toe een op gelijke wijze bewerkt overzicht van de tonsillektomieën uit de eigen praktijk van prof. BURGER. Dit aantal bedraagt 69 tonsillektomieën bij 43 patiënten.

In mijn statistiese bewerking zijn al deze gevallen saamgevoegd; zodat zij omvat 154 tonsillektomieën bij 94 patiënten.

Aan al deze patiënten, voor zover bereikbaar, is in het midden van 1919 verzocht, zich nog eens voor onderzoek te vertonen. Waar dit niet mogelijk was, is òf aan hen zelf òf aan hun huisdokter om inlichtingen gevraagd. In 12 der kliniese gevallen en in 2 gevallen van prof. BURGER is het niet gelukt aldus een eindstatus of eindbericht te verkrijgen.

Techniek — De ongevoeligmaking.

Op gronden vroeger uitvoerig ontwikkeld (blz. 47) hebben wij steeds bij voorkeur geopereerd zonder *algemene bedwelming*. Narkose hebben wij alleen gegeven bij kinderen. Van onze vijf vijftienjarigen zijn er drie in plaatselike behandeling geopereerd; één (no. 15) die buitengewoon kleinzerig was, kreeg chloroform; de vijfde (no. 11) werd in novocaine-ongevoeligheid aan één

zijde geopereerd. Daar het zeer bange meisje hierbij erge pijn aangaf, moest van operatie der tweede amandel worden afgezien en is deze later in narkose verwijderd. Hiertegenover wijs ik met trots op een viertal dappere kinderen (nos. 23, 45, 44, 59) resp. 13, 13, 12 en 9 jaar oud, die zich zonder bedwelming hebben laten opereren, zonder moeite te geven; twee van hen zelfs aan beide amandelen.

Narkose werd bijna altijd bewerkt door middel van *chloroform*. In onze kliniek wordt, bij operaties aan de luchtwegen, daaraan de voorkeur gegeven boven ether. Patient ligt horizontaal met een kussentje onder de schouders, zodat de pharynx naar het hoofd toe iets afhelt. De tandrijen wordt met een mondopenhouder van elkaar gehouden; de tong in een kogeltang naar buiten getrokken; de tongwortel door een assistent met een smalle spatel neergedrukt.

In enkele gevallen (nos. 35, 74), heeft de narkose grote moeilikheden opgeleverd. Bij opengespalkte kaken verwekte het neerdrukken van de tongwortel een uiterst hinderlike stikking. Bij patient no. 74, waar een ervaren narkotiseur ether toediende, waren de narkose-moeilikheden oorzaak, dat de bedwelming wel een uur moest duren, terwijl toch de eigenlike operatie beiderzijds uiterst weinig tijd heeft gekost. Bij een kind, dat in onze kasuïstiek niet is opgenomen, waren deze moeilikheden van zulk een aard, dat het aan de operatie niet is kunnen toekomen. Bij lichte zowel als bij diepe bedwelming stokte telkenmale de ademhaling volkomen, zodra door druk op de tong de amandel in het gezicht werd gebracht. Dat op alle manieren (afhangend hoofd enz.) is getracht tot het doel te geraken, behoeft niet gezegd. Dit was een van de allereerste gevallen.

In de meeste gevallen echter heeft de narkose geen biezondere moeilikheden opgeleverd.

Plaatselike ongevoeligheid werd bijna altijd verkregen door inspuiting van novocaine-adrenaline. Een tijdje lang is geprobeerd te opereeren met geen andere ongevoeligmaking dan door penselen met 10 % en 20 % *cocaine*. De oplossing werd met dunne gebogen wattedragers gepenseeld in alle bereikbare spleten. In een geval (no. 70) werd hierbij vrijwel volkomen ongevoeligheid

verkregen. In een ander geval (no. 25) was de pijn gering; in vier gevallen (nos. 24, 67, 69, 73,) staat de pijn als „matig" geboekt; twee maal nos. 20, 72) staat „vrij veel" pijn vermeld. Daar alles saamgenomen de ongevoeligheid zeker minder goed was dan na inspuiting onder het slijmvlies, is na deze acht gevallen de proef niet verder voortgezet.

Novocaine-adrenaline, 1 %, volgens BRAUN, werd ingespoten met behulp van een spuit, waarvan de naald een paar c.M. van het eind rechthoekig was omgebogen (zie afbeelding).

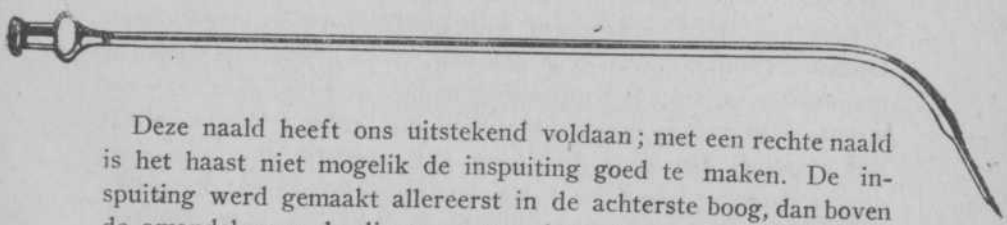

Deze naald heeft ons uitstekend voldaan; met een rechte naald is het haast niet mogelik de inspuiting goed te maken. De inspuiting werd gemaakt allereerst in de achterste boog, dan boven de amandel naar de diepte en ten slotte in de voorste boog en plica triangularis. In het geheel werd voor elke amandel 6-8 c.M³ ingespoten. In den beginne werd minder gebruikt; maar was dan ook de ongevoeligheid en bloedeloosheid niet zo volkomen als later.

Moesten beide amandelen worden weggenomen dan werd allereerst aan beide zijden ingespoten en dan, na tien minuten wachten, aan de eerst ingespoten kant geopereerd.

Operatie-techniek.

Bij operaties zonder bedwelming werd meestal de patiënt in zittende houding geopereerd; enkele malen bij zeer zwakke en zenuwachtige patiënten in halfzittende houding op de operatietafel.

Twee maal is volgens ST. CLAIR THOMSON geopereerd met de tonsillotoom en vingerdruk op de voorste boog (nos. 26, 59).

In alle andere gevallen was de techniek als volgt:

Het hoofd wordt door een zuster gesteund. De tong wordt met een spatel neergedrukt. De amandel wordt met een tang gegrepen. Van verschillende tangen is ons die van YANKAUER het best bevallen en deze is in de latere gevallen nog uitsluitend gebruikt. Bij sterk aangetrokken amandel wordt de gespannen overgangsplooi van het slijmvlies der bogen met ondiepe sneden gekliefd

tot de glanzende amandelkapsel hetzij voor of achter zichtbaar wordt. Van deze plaats uit wordt dan verder de gehele verbindingsplooi doorgesneden of doorgeknipt. Het achter de amandel gebrachte raspatorium wordt dan gebruikt om vergroeiingen door te scheuren. In de latere gevallen werd steeds de kromme schaar van YANKAUER, gesloten, als raspatorium gebruikt. In verscheidene gevallen werd geen raspatorium of schaar gebezigd, maar werden de bij aangetrokken amandel goed zichtbare vergroeiingen met de naar de amandel toegewende scherpe kant van het mes doorgesneden.

Altijd werd ten slotte om tang en amandel de staaldraad-lis van BRÜNINGS omgebracht en hiermede de vaatsteel afgesnoerd.

Bloeding werd bedwongen door gaasdeppers op lange korentangen. Zij waren in de latere gevallen, waar meestal de bloeding minimaal was, slechts zeer weinig nodig. In zulke gevallen werd opzettelik in de lege nis in het geheel niet gedept. Was er nogal wat bloeding, dan werd deze bijna altijd gestelpt door een gaasdepper een tijdje lang tegen de bloedende plek aangedrukt te houden. In enkele gevallen werd een bloedend plekje in een slagaderpincet gepakt, die na enkele minuten weer kon worden weggenomen; één maal slechts is een bloedend vaatje onderbonden.

Nabehandeling.

Patiënt blijft als regel vijf dagen te bed, met zacht niet-prikkelend dieet. Tegen de napijn, die bijna altijd zeer matig was, werd in de regel niets bijzonders gedaan; enkele malen werd de eerste dag een slaapmiddel gegeven; ook wel eens orthoform ingeblazen.

Altijd vormt zich op de wond een wit beslag, dat pas na ongeveer een week verdwijnt. Wanneer dit beslag dikker was, de omgeving rood en de adem riekend, werd één tot drie keer per dag het wondvlak aangestipt met permangaanzure kali, 0,025 %.

Een week na de operatie werden de patiënten uit kliniek of ziekenverpleging ontslagen.

A. Gevallen uit de kliniek.

De datum van het begin van elke ziektegeschiedenis is de datum der operatie.

1. SARA R., 19 jaar.

29 Dec. 1910. Sedert enige jaren aanvallen van keelontsteking in tussenpozen van zowat acht weken; duur gewoonlik zes dagen; pat. ligt dan met koorts te bed; steeds zit de pijn aan beide zijden, begint echter altijd links.

Amandelen niet groot; met veel krypten-openingen.

Tonsillektomie links; bij de verwijdering blijft in het ondergedeelte van de nis een klein stukje weefsel zitten; gevoelloosheid vrij goed; bloeding gering.

6 Jan. 1911. *Tonsillektomie rechts*; er blijft een deel van de amandel zitten; patiënt is zenuwachtig en de verdoving is niet goed; bloeding gering.

12 Jan. 1911. Geen klachten meer; hoogste temperatuur na beide operaties 36.8 °.

2. E. DE L., 30 jaar.

12 Dec. 1911. Sedert jaren herhaalde anginae met perit. abscessen, beiderzijds; na tonsillotomie in 1895 twee jaar vrij geweest. Amandel links groot, puilt ver uit de nis, rechts kleiner.

Tonsillektomie links en rechts; de amandelen volledig verwijderd; weinig pijn, weinig bloeding; twee uur na de operatie iets bloeding, die van zelf staat. Hoogste temperatuur na operatie 37.4 °.

27 Sept. 1919. Nooit meer angina gehad of andere keelklachten. Bogen goed van vorm.

3. Mej. N. R., 24 jaar.

19 Julie 1912. Heeft viermaal akute ontsteking gehad aan de linker amandel. Linker amandel zeer vergroot, rechter niets biezonders.

Tonsillektomie links; tamelik moeilik door vergroeiingen van de amandel met de omgeving; tamelik veel bloeding, gestelpt door druk met adrenaline-gaasje; de amandel wordt volledig verwijderd. Hoogste temperatuur na de operatie 37 °.

31 Julie 1912. Wond goed genezen; geen klachten.

4. A. L., 25 jaar.

15 Maart 1912. Sedert het vorige jaar enige keren keelontsteking met koorts; de eerste keer is een absces na pappen doorgebroken; daarna twee keer keelontsteking zonder abscesvorming; een maand geleden weer peritonsillair absces rechts; genezing na insnijding. Op 13de jaar in keel geopereerd.

Tonsillektomie rechts; beneden blijft een stukje zitten; bloeding en pijn gering. Hoogste temperatuur na operatie 37.2 °.

5. ANNA N., 26 jaar.

21 Nov. 1913. Dikwels keelontsteking links, soms driemaal in een jaar; voor het laatst 3 weken geleden.

Linker amandel wat vergroot.

Tonsillektomie links; zeer vlot; geen pijn, bloeding zeer gering. Hoogste temperatuur na operatie 36.9 °.

6. WILHELMINA M., 35 jaar.

30 Junie 1913. Zeer dikwels erge keelontsteking met verzwering, die het hele gestel aantast; en 3 à 4 weken duurt; het laatste jaar drie aanvallen gehad; in het geheel elf maal ingesneden; begint meestal links en gaat dan over naar rechts.

Amandelen vrij groot, onregelmatig.

Tonsillektomie rechts en links; rechter amandel volkomen in kapsel verwijderd, links blijft onder een stukje zitten; geringe pijn alleen rechts; bloeding gering. Na de operatie geen temperatuursverhoging; nis rechts geheel leeg, links in onderste deel nis nog amandelweefsel aanwezig.

22 Sept. 1919. Eén keer nog ontsteking gehad links in 1913; daarna niet meer. Fauces en bogen goed.

7. ANNA G., 9 jaar.

15 Junie 1914. Sedert ten minste drie jaar herhaalde keelontstekingen met koorts, dikke amandelen met witte proppen en pijn bij slikken, het laatst vóór tien dagen.

Amandelen een beetje buiten de bogen uitpuilend.

Tonsillektomie rechts en links in chloroform bedwelming; de amandelen worden geheel verwijderd; links tamelik bloeding, die staat na aandrukken met tampon en tijdelik klemmen van een bloedend plekje in de achterste boog; rechts zo goed als geen bloeding. Hoogste temperatuur 37.6 °.

27 Sept. 1919. Heel geen last meer gehad, klaagt over niets; fauces goede vorm; in voorste bogen wat littekenweefsel; amandelen verstreken.

8. ELIZABETH O., 14 jaar.

26 Maart 1914. Heeft alle jaren wel een paar malen keelontsteking; de laatste vier weken geleden; is er verleden jaar erg ziek van geweest; als kind tonsillotomie.

Amandelen sterk vergroot met diepe krypten.

Tonsillektomie rechts en links in chloroform-bedwelming; amandelen volkomen verwijderd, bloeding gering; na operatie geen temperatuursverhoging.

9. DINA V. S., 19 jaar.

30 April 1914. Driemaal keelontsteking gehad; de laatste twaalf weken geleden; bovendien dikwels keelpijn met dik gevoel in keel; veel last van slijm in de keel; 6 jaar geleden tonsillotomie.

Amandelen matig vergroot.

Tonsillektomie rechts en links; amandelen volkomen verwijderd, bloeding matig; rechts een bloedend plekje vijf minuten in pincet geknepen. Hoogste temperatuur na operatie 37.2 °.

6 Mei 1914. Geen klachten; amandelnissen geheel glad, verdwenen; geen amandelweefsel te zien.

10. Zuster M. W., 29 jaar.

14 April 1914. Het laatste jaar viermaal angina; vroeger minder; het laatst vóór 5 weken; was toen erg ziek.

Amandelen zeer groot, glad.

Tonsillektomie rechts en links; linker amandel wordt geheel verwijderd; rechts blijft bij de onderpool een schijfje zitten. Bij losmaken voorste boog rechts flinke bloeding; vat onderbonden; weinig pijn. Geen temperatuursverhoging. Drie uur na operatie lichte bloeding, die van zelf staat.

14 December 1915. Sedert driemaal angina rechts; de beide laatste keren peritonsillair, ingesneden.

Amandelrest rechts met tang van Ruault weggenomen.

25 Oktober 1919. Sedert nooit meer keelontsteking gehad; zelden lichte slikpijn. Nissen leeg; bogenvorm goed. In gehemelte dwarse littekenstreng (aanduiding van „vierkant gehemelte").

11. Sophia G., 15 jaar.

20 Maart 1914. Sedert 7de jaar veel last van keelpijn; veel herhaalde anginae; drie maal insnijding van peritonsillair absces; als kind adenotomie; vorig jaar beiderzijds tonsillotomie.

Amandelen onregelmatig van vorm, de rechter iets vergroot.

Tonsillektomie rechts; nogal pijnlik, altans patiënt kleinzerig en lastig, weshalve de linker amandel in deze zitting niet wordt geopereerd. De amandel is volledig verwijderd.

26 Maart 1914. *Tonsillektomie links* in chloroformbedwelming; een spuitend vaatje bij tongbasis met slagaderpincet gepakt waarop weldra bloeding staat; aan onderste deel van achterste boog is een kwabje amandelweefsel blijven zitten, de nissen zijn geheel leeg.

6 Mei 1914. Nieuw amandelweefsel, rechts in, links achter de amandelnis in de achterste boog. In gehemelte littekenstrengen („vierkant gehemelte").

16 Okt. 1919. Pat. is steeds keelklachten blijven houden, bijna altijd links; nooit meer een peritonsillair absces, de laatste jaren minder dan het jaar der operatie; in 1917 en 1918 elk één keer lichte angina, waarbij zwelling en roodheid van het nieuwgevormd amandelweefsel; rechts in de nis wegschuilend amandelweefsel; links een nootgrote amandel met diepe krypten, bengelend aan of vormende de achterste boog. Na inspuiting met novocaine-adrenaline wordt deze *amandel omsneden en met de lis afgesnoerd.*

25 Nov. 1919. Mikroskopies bestaat zij uit adenoied weefsel, aan onderzij begrensd door bindweefselkapsel; in het bindweefsel een stukje kraakbeen.

Pat. heeft geen klachten; de keel voelt veel beter dan vroeger.

12. ANNA H., 19 jaar.

27 Mei 1915. Pat. heeft verscheidene keren de laatste jaren angina gehad; duurde twee weken; verleden jaar een aanval, die langer duurde en die zich ontpopte als een *lueties primair affekt* op de linker amandel, gevolgd door sekundaire verschijnselen, waarbij sterke zwelling en zweervorming op beide amandelen; na antiluetiese behandeling verdwenen de verschijnselen; twee maanden geleden weer een aanval van pijn en diepe zweervorming in de rechter amandel; onder salvarsan in een maand genezing; in de rechter amandel in een diepe krypte een grote prop.

Tonsillektomie rechts; amandel volkomen verwijderd in kapsel, bloeding matig, staat na tampon-druk.

1 Junie 1915. Matige keelpijn gehad; geen temperatuursverhooging.

21 Julie 1915. Pharynx rustig, geen klachten. Pat. is, onder steeds krachtig doorgezette salvarsan-kuur, op 24 Juni van een gezond kind bevallen.

Sedert heeft pat. zich nog herhaaldelik (data onbekend) in de kliniek vertoond en was zij steeds zonder klachten.

13. MARIA O., 14 jaar.

26 Junie 1915. Elk jaar een paar maal angina, waarbij met koorts te bed.

Amandelen: linker puilt iets uit buiten de bogen; rechter met voorste boog vergroeid.

Tonsillektomie rechts en links, in chloroformbedwelming, waarbij tamelik sterke bloeding die bij druk staat. Hoogste temperatuur na operatie 37.3°.

1 Juli 1915. Geen klachten.

14. ALIDA T., 21 jaar.

2 Dec. 1915. Sedert de schooljaren herhaaldelik aanvallen van angina, met hoge koorts en hoofdpijn; begint altijd links en gaat soms over naar rechts. In de laatste tijd volgen de aanvallen elkaar sneller op; in 1904 tonsillotomie.

Amandelen rustig; de linker vergroot; de rechter matig vergroot.

Tonsillektomie links; de amandel, die zeer verscheurbaar is, en vergroeid, wordt in twee gedeelten verwijderd; onder in de nis blijft weefsel zitten; lospellen met vinger is pijnlik; met een elevatorium bijna niet. Hoogste temperatuur na operatie 37.2°.

22 Sept. 1919. Nog enige keren per jaar keelpijn niet zo erg als vroeger, niet zo hoge koorts; duurt enige dagen, vroeger 2—3 weken, begint nog altijd links.

Fauces goede vorm, in linker nis amandelweefsel met krypten.

15. ADRIAAN S.,[1]) 15 jaar.

26 April 1915. Herhaaldelik heftige anginae en twee keer een absces links.

Amandelen vergroot. — Tonsillektomie rechts en links.

Wegens de lastige, kleinzerige aard van patiënt moet zij in chloroformbedwelming geschieden. Deze gaat met grote moeilijkheden gepaard; patiënt is lastig weg te krijgen; de adem hokt

[1]) Dit geval is uitvoerig beschreven in Nederl. Tijdschrift v. Geneesk. 1919, I, blz. 1952.

telkens; ook blijft zeer lang de pharynx met braakreflexen reageeren. De spatel veroorzaakt telkens stikneiging. De linker amandel wordt met tang, mes, raspatorium en lis verwijderd; tamelike bloeding, die na gaasdruk staat; de rechter amandelnis wordt met het mes geopend en deze amandel zonder verder lospellen verwijderd met de lis; de bloeding matig, een deel der amandel blijft zitten

Na afloop der operatie wordt de pols onregelmatig en weldra onvoelbaar, nadat reeds veel reflexen zijn teruggekeerd. De ademhaling houdt op en de dood treedt in, niettegenstaande kunstmatige ademhaling, zuurstofinademing, elektriseren van de N. phrenicus, kamferetherinspuiting, luchtpijpsnede met uitzuigen van de lagere luchtwegen, waarbij geen noemenswaarde hoeveelheid bloed voor de dag komt.

Het lijkopeningsverslag toont aan, dat geen verstikking, geen verbloeding heeft plaats gehad: dat in de lagere luchtwegen geen bloed is en dat er geen tekenen zijn van druk op de luchtpijp. Er bestaat *status thymo-lymphaticus*. De thymus reikt tot halverwege de punt van het hart en weegt 55 gram; de hartspier is troebel; foramen ovale open; lymphklieren zijn op alle stations te voelen, vooral links in de hals en links in de lies; de hilusklieren zijn een weinig gezwollen; milt 130 gram; de alvleesklier is bloedig geïnfiltreerd; in de lever zijn een paar bloedinkjes onder het oppervlak; mikroskopies vertoont de lever periportale rondcellen-infiltraten.

16. Zuster E. O., 24 jaar.

14 Junie 1916. Vorige maand angina met lang nablijvende kaakklem.

Amandelen zéér groot, liggen beneden-achter op één plaats tegen elkaar.

Tonsillektomie rechts en links; amandelen volkomen verwijderd; pijn matig; geen bloeding.

17. J. B. M., 30 jaar.

15 April 1916. Voortdurend lichte angina-achtige bezwaren. Meer dan eens adenotomie.

Amandelen kwabbig, met enkele kleine witte puntjes, de linker vergroot.

Tonsillektomie links; de amandel wordt met de kapsel in toto verwijderd. Pat. beweert heftige pijn te hebben, weshalve van operatie rechts moet worden afgezien. Geen temperatuursverhoging na de operatie.

8 Dec. 1919. Geen keelklachten meer gehad. Bogen links normaal, nis leeg.

18. Zuster J. B., 23 jaar.

31 Okt. 1917. De laatste jaren voortdurend last van droge keel, keelpijn en moeilik slikken; zeven keer angina gehad, het laatst deze zomer; was dan van een week tot veertien dagen te bed.

Amandelen vergroot en vertonen proppen bij openspalken beiderzijds; geen klierzwelling.

Tonsillektomie rechts en links; rechter amandel erg bros, wordt

in twee gedeelten verwijderd; tegen onderste deel achterste boog blijft een klein stukje zitten; linker volledig met kapsel er uit; pijn matig; bloeding nagenoeg niets. Geen temperatuursverhoging na operatie..

9 Nov. 1917. Beide nissen ondiep, mooi van vorm.

18 Okt. 1919. Heeft alleen in April 1918 nog eens lichte keelpijn gehad, waarbij zij zich niet ziek voelde en waarmee zij niet te bed is geweest; nooit meer een echte angina gehad. Keelklachten geheel verdwenen.

Amandelnissen vlak; bogenvorm goed, geen spoor van amandelen; op zijwand pharynx links achter de achterste boog een klein kussentje lymphaties weefsel.

19. Boukje H., 20 jaar.

26 Okt. 1917. Drie maal angina gehad; bij de tweede is een absces ingesneden; altijd rechts dan ook erge pijn in rechter oor.

Amandelen gezwollen, vooral rechts.

Tonsillektomie reechts; amandel volkomen verwijderd; geen pijn; geen bloeding. Na de operatie geen temperatuursverhoging.

22 Sept. 1919. Geen last meer gehad, voelt alleen soms iets aan de linker kant; geen pijn.

Fauces en bogen goed; de rechter amandelnis is ondiep met iets hobbelige bodem; geen amandelrest.

20. J. A., 30 jaar.

8 Okt. 1917. Herhaalde angina met abscesvorming, altijd links; moet dan 4—6 weken te bed blijven; hoge koorts en vreselike pijn, zodat slikken onmogelik wordt.

Amandelen vrij groot en sterk gekloofd.

Tonsillektomie links; de amandel wordt geheel verwijderd met kapsel; tamelik pijnlik; bloeding matig.

22 Sept. 1919. Heel geen last meer gehad; voelt zich uitstekend. Fauces rechts wat hoger; nis links verstreken.

21. Trijntje P., 16 jaar.

15 Sept. 1917. De laatste jaren voortdurend last van keelpijn, zowel rechts als links.

Beide amandelen iets vergroot, vooral de rechter met krypten waaruit proppen te drukken zijn.

Tonsillektomie rechts en links; de amandelen worden beiderzijds volkomen verwijderd in de kapsel. Hoogste temperatuur na operatie één keer 37.8 °.

1 Okt. 1919. Geen klachten meer gehad, behalve één keer lichte keelpijn.

Bogen en gehemelte heel mooi; nissen verstreken.

22. P. D., 18 jaar.

2 Maart 1917. Op leeftijd van zes jaar is een amandel weggenomen. Pat. heeft de laatste tijd, doch vooral het laatste jaar, vóortdurend last van keelpijn, altijd links.

Amandel links vergroot, rechts geen amandel aanwezig.

Tonsillektomie links; amandel geheel verwijderd; pijn alleen bij doorsnijden van de vaatsteel; geen bloeding. Na de operatie hoogste temperatuur 37°.

22 Sept. 1919. Geen keelpijn meer gehad; pat. meent wat meer schor te zijn na de operatie en de keel wordt soms erg droog zodat spreken lastig wordt.

Bogen links wat gespannen; beide nissen leeg.

23. JEANNE F., 13 jaar.

7 Maart 1917. Sedert een jaar keel-abscessen, ongeveer om de twee maanden; de klachten beginnen niet steeds aan de zelfde kant.

De amandelen zijn vergroot.

Tonsillektomie rechts en links; de amandelen worden volkomen verwijderd; geen bloeding; pijn alleen bij doorsnijding van de vaatstelen. Geen temperatuursverhoging na de operatie.

9 Mei 1917. Geen klachten meer gehad; nissen heel klein geworden; vorm normaal.

24. JANSJE V. B., 17 jaar.

7 Maart 1917. Sedert twee jaar herhaaldelik peritonsillair abcses; tussenpozen van slechts vier weken; altijd rechts; gaat een enkele keer over op links; neusbloedingen bij de aanvallen.

Beide amandelen zijn hypertrofies, de rechter is geheel bedekt door de voorste boog die, over de amandel heen, met de achterste vergroeid is.

Tonsillektomie rechts; bloeding die bij gaasdruk dadelik staat; pijn matig, bij doorsnijding van de steel. Hoogste temperatuur na de operatie 37.4°.

22 Sept. 1919. In Sept. 1917 lichte keelontsteking gehad, niet te vergelijken met vroeger. Twee weken geleden een erge keelontsteking, die een week duurde. Moet dikwels schrapen, alsof er iets in de keel zit.

Fauces normaal, bogen goed van vorm, in rechter nis weefsel met krypten; ook hypertrofies weefsel in rechter achterste boog. (Uit operatieverslag blijkt niet met zekerheid dat de amandel volkomen was verwijderd.)

25. LENA E., 17 jaar.

5 Okt. 1917. Sedert 4 jaar keelontsteking om de twee maanden; duurt 8 dagen; daarbij pijn, witte stippen in de keel en koorts; begint altijd rechts en gaat dan over naar links; voelt zich dan erg ziek en moet te bed blijven; laatste aanval vóór ruim vijf weken.

Amandelen weinig vergroot, met diepe krypten, in een waarvan rechts boven een grijze prop.

Tonsillektomie rechts; amandel volkomen verwijderd; pijn alleen noemenswaard bij doorsnoeren van de steel; bloeding zeer gering. Hoogste temperatuur na de operatie 37.3°.

22 Sept. 1919. Geen pijn of last meer gehad, geen klachten; een tijdje geleden een erge ontsteking *links* gehad.
Fauces normaal, nis rechts mooi, leeg.

26. Maria O., 8 jaar.

25 Mei 1917. Enige malen per jaar keelontsteking; de laatste, in Januarie, duurde drie weken.
Amandelen tamelik groot; in de onderpool links een klein submukeus abscesje.
Tonsillektomie rechts en links in chloroformbedwelming; links operatie met mes, raspatorium en lis; rechts met tonsillotoom en vingerdruk op voorste boog. Rechts diffuse bloeding, die na gaasdruk staat. Temperatuur de vierde dag tot 37.6° rektaal.

1 Okt. 1919. Geen keelpijn of last meer gehad na de operatie. Bogen links iets hoger door littekenschrompeling. Nissen vrijwel verstreken.

27. H. W., 36 jaar.

28 Jan. 1918. Sedert 15 jaar verscheidene malen in het jaar keelontsteking, ook wel met abscessen; hoofdpijn; adenotomie in 1911.
Amandelen vergroot; prop in de linker.
Tonsillektomie rechts en links; amandelen volkomen verwijderd, bloeding zeer gering, pijn zeer dragelik. Na de operatie geen temperatuursverhoging.

27 Sept. 1919; af en toe nog wat keelpijn niet erg; een keer weer erge keelpijn gehad met koorts twee maanden na de operatie, geen absces; meer last van hoofdpijn dan vroeger; bogen mooi van vorm nissen leeg, ondiep.

28. Hijman A., 4 jaar.

1 Nov. 1918. Verscheiden keren per jaar keelontsteking met koorts en algemeen ziekzijn; een jaar geleden tonsillotomie en adenotomie daarna 3 maanden vrij van klachten geweest.
Amandel rechts vergroot.
Tonsillektomie rechts en links; onder chloroform-bedwelming amandelen volledig verwijderd, bloeding matig. Na operatie geen temperatuursverhoging gehad.

1 Okt. 1919. Een keer weer erge onsteking gehad met koorts. Bogen goed van vorm; nissen leeg, ondiep.

29. J. S., 25 jaar.

20 Aug. 1918. Sedert jaren steeds hoofdpijn met duizeligheid; veel herhaalde keelontstekingen met zwelling amandelen en koorts; enige keren per jaar; laatste tijd gevoel van tegen iets aan te slikken.
Amandelen groot met diepe krypten, rechts in bovendeel amandel een geel-witte sekreetprop.
Tonsillektomie rechts en links; geen bloed; pijn alleen bij doorsnijden vaatsteel; de amandelen zijn volledig verwijderd.

22 Aug. 1918. Keelpijn; slik- en spreeklast; sterke kaakklem; 38.3 °; gehemeltebogen sterk gezwollen; oedeem der huig; foetor ex ore.

23 Aug. 1918. Reaktie reeds veel minder.

11 Oct. 1918. Geen slikbezwaren meer gehad; wel schrapen; ook hoofdpijn; pharynx nog gezwollen en rood.

20 Sept. 1919. Heeft nog een enkele keer lichte keelpijn gehad, lang niet zooals vroeger; hoofdpijn, die hij vroeger haast voortdurend had, bijna geheel verdwenen; geen andere klachten.

Gehemeltebogen normaal van vorm; amandelnissen ondiep, glad.

30. A. v. d. B., 34 jaar.

20 Dec. 1918. Sedert 7 jaar eens per jaar keelverzwering met hoge koorts; het laatst vóór 7 weken; breekt altijd van zelf door; één keer ingesneden.

Pat. is 4 Dec. opgenomen voor tonsillektomie; amandelen klein en vergroeid met voorste boog; in bovendeel amandel een groengrijze prop; groot aantal karieuse tanden en wortels, boven en beneden; latente kaakholte ettering rechts; 5 Dec. *operatie rechter kaakholte volgens Luc*; 10 Dec. verwijdering van alle karieuse tanden. 20 Dec. *Tonsillektomie rechts en links*; geen bloeding; geen pijn; rechter amandel volledig verwijderd; links is misschien op bodem nis iets blijven zitten.

20 Sept. 1919. Pat. heeft nooit meer keelpijn gehad; is vatbaarder voor verkoudheid dan vroeger. Op bodem linker nis enig amandelweefsel; voorste boog door littekenschrompeling iets opgetrokken; rechts beide bogen vergroeid, nis verdwenen.

31. Willem H., 49 jaar.

17 Okt. 1918. Herhaalde keelontstekingen, zodat hij dagen lang niets kan doorkrijgen; is daarvoor 25 jaar geleden behandeld met tonsillotomie, splijting en veel herhaald kauteriseren, een jaar lang; was toen vrij tot 1915, sedert dien driemaal peritonsillair absces, één keer links, ingesneden; twee keer rechts, van zelf doorgebroken.

Amandelen in het vlak der bogen; de linker, geheel met de bogen vergroeid, vertoont een grote prop en een gaatje, dat naar een grote holte leidt; op rechter enige witte puntjes.

Tonsillektomie rechts en links; geen bloeding; beide amandelen met kapsel volledig verwijderd.

22 Sept. 1919. Geen klachten van de keel meer gehad; Fauces en bogen goed van vorm; bodem rechter nis hobbelig.

32. Maria v. d. B., 20 jaar.

28 Sept. 1918. Sedert 8 jaar last van de keel, steeds dik en benauwd gevoel; rechter amandel haast doorlopend ontstoken.

De amandelen zijn beide klein; de rechter is iets groter dan de linker.

Tonsillektomie rechts; de amandel wordt in twee gedeelten volkomen verwijderd; geen pijn en geen bloeding. Na operatie geen temperatuurverhooging.

3 Februari 1919. Geen amandelontsteking of pijn meer gehad, wel nog telkens vage klachten van dikte en benauwdheid; maar niet meer de moeilikheid met slikken als vroeger.

Rechter amandelnis verstreken; vorm der bogen normaal.

33. A. M., 37 jaar.

27 Sept. 1918. Sedert 12 jaar bijna ieder jaar keelabsces; het laatst vóór 6 weken; daarvóór 9 maanden vroeger; ook reeds vóór 16 jaar; begint altijd rechts en gaat dan over op de linkerzij; moet altijd worden ingesneden; duur telkens drie weken; is dan zeer ziek.

In beide amandelen witte punten; rechter amandel zeer klein, allerwege met de bogen vergroeid; linker amandel klein. *Tonsillektomie rechts en links*; de rechter amandel is geheel vergroeid met de nis, zoodat uitpellen geheel moet geschieden met mes en schaar; raspatorium kan niet worden gebruikt. Doorsnijding vaatsteel met lis; linker amandel gemakkeliker, op de zelfde wijze, verwijderd; bloeding rechts nul, links zeer gering; geen pijn.

Linker amandel volledig, rechter onvolledig verwijderd.

20 Sept. 1919. Pat. heeft sedert drie maal een matige keelontsteking gehad, geen absces.

Vorm gehemeltebogen normaal; op bodem rechter nis amandelweefsel.

34. Albertha E., 22 jaar.

6 Sept. 1918. Van kind af aan jaarliks angina, vroeger één keer, in de laatste jaren meer dan eens per jaar. Begint altijd rechts en gaat dan over op linker kant. Geen abscesvorming; duur gewoonlik ongeveer acht dagen; voelt zich dan erg ziek en moet te bed blijven; laatste aanval veertien dagen geleden.

Rechter amandel tamelik vergroot, niet vergroeid; linker niet zo groot, helemaal vergroeid met de bogen.

Tonsillektomie rechts en links; amandelen geheel met kapsel verwijderd; geen bloeding; links is de operatie pijnlik, rechts niet.

22 Sept. 1919. Nooit meer enige klacht gehad.

Beiderzijds de gehemeltebogen met elkaar vergroeid; nissen verdwenen.

35. Betsy G., 13 jaar.

21 Mei 1918. Sedert jaren herhaalde zeer erge keelontstekingen met koorts en zwaar ziek zijn, de laatste een paar maanden geleden.

Amandelen vergroot, met diepe kloven, in de rechter een diepe holte met witte kruimelige massa.

Tonsillektomie rechts en links in chloroformbedwelming die vrij veel bezwaren oplevert; de rechter amandel wordt volledig in kapsel werwijderd; van de linker blijft een rest achter.

29 Mei 1918. Rechter nis leeg; links een amandelrest; *deze wordt met de tang van Ruault verwijderd.*

22 Okt. 1919. Geen keelontsteking meer gehad. De bogen zijn goed van vorm; de nissen nagenoeg verstreken.

36. Zuster W. v. d. Z., 26 jaar.

18 Mei 1918. Als schoolmeisje vaak met angina te bed; later geen echte angina meer, alleen wat keelpijn en amandelproppen in de mond. Gedurende de laatste twee jaren weer vier maal angina lacunaris met *rheumatiese gewrichtspijnen*; in 1917 voor de eerste keer, begonnen in de heup, daarna in alle gewrichten; de laatste keer, drie maanden geleden, was een peritonsillaire angina links; het absces is doorgebroken; toen ook rheumatiek in knie en enkel. Amandel rechts sterk gekloofd, bovenste helft wat vergroot; linker sterk vergroot, gesteeld type; uit de rechter komt een prop, zeer riekend.

Tonsillektomie rechts en links; wegens veel bloedig slijm en kokhalzen wordt de linker amandel in twee gedeelten weggenomen, met kapsel volledig. Rechts blijft, door sterke pharynxreflexen, onderaan een klein schijfje zitten; vrij veel pijn; bloeding gering. Na de operatie geen temperatuursverhooging.

25 Okt. 1919. Sedert nooit angina gehad; wel eens lichte gevoeligheid bij het slikken; heeft ook niet meer rheumatiese klachten gehad.

Linker amandelnis verstreken; bogenvorm normaal, iets littekenachtig in voorste boog; rechts in ondergedeelte van de nis een klein amandeltje.

37. Clasina K., 16 jaar.

12 Julie 1919. De laatste 7 jaar twee tot vier keer per jaar absces in de keel, altijd rechts, met koorts en halszwelling; het absces breekt van zelf door.

De amandelen zijn beide wat vergroot.

Tonsillektomie rechts; de amandel wordt volkomen verwijderd; bloeding gering; pijn ook gering, bij doorsnijding van de vaatsteel.

27 Sept. 1919. Helemaal geen klachten meer gehad; amandelnis rechts verstreken; bogen aan die kant wat lager dan links.

38. Rebecca V., 22 jaar.

8 Julie 1919. Had vroeger veel last van keelpijn; in de laatste twee-en-een-half jaar viermaal angina, de laatste keer een maand geleden.

Amandelen matig gezwollen.

Tonsillektomie rechts en links; de amandelen zijn volledig verwijderd; pijn gering, bloeding gering.

25 Okt. 1919. Niet meer angina gehad, ook geen sliklast, wel af en toe een prikkelend gevoel en droogheid in de keel. Toestand is oneindig beter dan vroeger.

Amandelnissen geheel verstreken.

39. G. P., 34 jaar.

1 Juli 1919. Slepende katarrh der Eustachiaanse buis met oorpijn; suizen en doofheid; telkens terugkomende lakunaire keelontsteking. Na adenotomie verdwenen de oorklachten.

Amandelen rechts en links vergroot, geen proppen te zien.

Tonsillektomie rechts en links; bij aanpakken der amandelen worden grote witte schollen uitgeperst.

Beide amandelen worden geheel in de kapsel weggenomen; zo goed als geen bloeding; pijn gering behalve bij doorsnijden met de lis (pat. zeer kleinzerig).

2 Juni 1919. 's Avonds na de operatie erge pijn gehad vooral met slikken; nog veel pijn, bogen en huig rood en zeer sterk gezwollen, de huig hangt op de tong; weinig beslag, geen temperatuursverhoging.

3 Juni 1919. Pijn minder, huig en bogen nog sterk oedemateus, weinig beslag; tongamandel ook sterk gezwollen.

5 Juni 1919. Nog slikpijn, huig wat minder gezwollen; vrij sterk beslag in de nissen.

27 Sept. 1919. Na de operatie geen last meer gehad, behalve verleden week wat pijn in de keel links, niet erg; had wat pijn en stijvigheid in de nek links achter.

Fauces iets vierkant; de bogen zijn wat onregelmatig, hobbelig; op de bodem der nissen zit wat weefsel, links meer onder bij de tongbasis.

40. Teunis de W., 17 jaar.

12 Juni 1919. Last van benauwdheid en met slikken alsof er wat in de keel zit.

Amandel links vergroot; met diepe krypten, geen proppen, rechts normaal.

Tonsillektomie links; de amandel wordt geheel met haar kapsel verwijderd; geheel geen pijn en geen bloeding. Na operatie geen temperatuursverhoging.

27 Sept. 1919. Geen last meer van benauwdheid gehad; ook geen andere klachten.

Fauces goed, alleen links iets hoger dan rechts; gehemelte ietwat „vierkant"; nis links leeg.

41. S. E., 27 jaar.

20 Mei 1919. Vroeger steeds last van verstopte neus, slapen met open mond; adenotomie geeft tijdelike verlichting. Sedert 1913 is de hals begonnen op te zetten. Hals sterk gezwollen, rechts en links in de streek van de M. sterno-cleido-mastoideus; amandel rechts gezwollen met propjes in de bovenpool, waaruit ook een witte massa komt; links niet vergroot, geen proppen; adenoied.

Tonsillektomie rechts en links en *adenotomie*; de amandelen worden geheel in de kapsel weggenomen; bloeding zeer matig; zo goed als geen pijn.

5 Sept 1919. Neus wijder maar soms nog wat benauwd, vooral bij verkoudheid; de dikte aan de hals is na de operatie iets afgenomen, blijft nu zowat het zelfde; wordt nu bestraald met roentgenstralen. De amandelnissen zijn leeg.

42. Hendrik v. D., 7 jaar.

26 Mei 1919. Gezwollen halslymphklieren in groot aantal, ongeveer een jaar bestaande. De amandelen zijn van het type „begraven amandelen"; de bogen en plicae triangulares zijn er mede vergroeid.

Tonsillektomie rechts en links en chloroformbedwelming; de amandelen worden geheel verwijderd; bloeding matig, staat op gaasdruk.

28 Mei 1919. Mikroskopies niets biezonders aan het lymphoied weefsel.

1 Okt. 1919. De klierzwelling aan de hals is opvallend afgenomen, slechts enkele kleine klieren te voelen; geen klachten.

De nissen zijn ondiep; in de rechter een klein stukje glad weefsel; de vorm der bogen is goed.

43. Augustinus T., 6 jaar.

15 April 1919. Sedert enige tijd dikten aan de hals beiderzijds; de laatste 3 à 4 weken toegenomen; enige jaren last van de keel; twee keer per jaar keelpijn; het laatst vijf weken geleden. Vóór anderhalf jaar adenotomie.

Amandelen vergroot, rechts meer dan links; sterke klierzwelling aan de hals, ook onder de kaak en in beide oksels.

Tonsillektomie rechts en links; onder chloroformbedwelming; linker amandel verwijderd in twee gedeelten, vrij veel bloeding; rechter geheel verwijderd, ook vrij veel bloeding; staat na enige tijd door gaasdruk. Bij mikroskopies onderzoek wordt in de amandelen geen tuberkulose gevonden.

23 Mei 1919. De lymphklierzwelling is zó zeer verminderd, dat men in de roentgenpolikliniek bestraling niet meer nodig vindt.

De amandelnissen zijn leeg.

44. Geertje v. d. S., 12 jaar.

7. April 1919. Eén zeer grote, vaste, pijnloze gezwollen klier aan de hals links. In 1912 tonsillotomie rechts en adenotomie.

Amandel rechts normaal van grootte, links zeer groot met sterk uitpuilende beneden-kwab.

Tonsillektomie links in plaatselike ongevoeligheid; de amandel wordt in kapsel volkomen verwijderd; geen pijn; geen bloeding; na de operatie geen temperatuursverhooging.

15 April 1919. Amandelnis is leeg; ziet er mooi en glad uit.

45. Henriette Z., 13 jaar.

24 Maart 1919. Sedert een jaar om de drie of vier weken aanvallen van keelpijn met koorts en ziek zijn, die vier of vijf dagen duren; de laatste twee en een halve week geleden.

Amandelen matig vergroot.

Tonsillektomie rechts zonder narkose. De amandel wordt volkomen verwijderd, geen bloeding; pas na de operatie klaagt pat. over pijn en gaat zij huilen, weshalve de linker kant wordt uitgesteld.

1 April 1919. *Tonsillektomie links* zonder narkose. De amandel wordt

volledig verwijderd, geen pijn: bloeding gering. Na beide operaties geen temperatuursverhoging.

16 April 1919. Geen klachten; rechter nis ondiep.

46. CATHARINA S., 20 jaar.

29 Sept. 1919. Sedert een jaar herhaaldelik keelontsteking, zowat om de maand, met slikpijn.

Amandelen matig gezwollen, met witte puntjes; rechter vergroeid met voorste boog.

Tonsillektomie rechts en links; beide amandelen geheel in kapsel verwijderd; met rechter kapsel komt een weinig spierweefsel mee; links geen pijn; rechts nogal pijnlik; vrij veel bloeding rechts; staat na gaasdruk.

's Avonds na de operatie bloed braken en bloeding uit rechter nis; staat na druk met gaas, gedrenkt eerst met adrenaline en daarna met coagulen; hoogste temperatuur twee dagen na operatie één keer 38.3 °.

5 Okt. 1919. 's Avonds tamelik sterke bloeding uit rechter nis, staat dadelik na druk met coagulen-gaas; wat slikpijn.

22 Okt. 1919. Geheel geen klachten meer; voelt niets meer van de keel.

Fauces lijken goed, evenwel geen eigenlike voorste bogen aanwezig; nissen ondiep, vrijwel verstreken, zonder amandelweefsel.

47. Zuster G. M., 35 jaar.

4 Nov. 1919. Pat. is haast nooit zonder klachten; altijd dik gevoel in de keel en af en toe aanvallen van pijn die een dag of acht duren; niets van abscesvorming bekend; altijd ook tussen de aanvallen een vreemde smaak in de mond; 16 jaar geleden tonsillotomie beiderzijds; daarna altijd klachten gehouden; vrij dikwels vieze stukjes in de mond.

Amandelen groot; gesteeld type; veel kryptenopeningen met proppen.

Tonsillektomie rechts en links; amandelen volkomen verwijderd; geen pijn; rechts geen bloeding, links een weinig; staat na gaasdruk.

17 Dec. 1919. Geen pijn meer gehad; nog steeds een vreemd gevoel in de keel, of er een haar in zit.

Amandelnissen geheel verstreken; oppervlakte iets hobbelig.

48. MAARTJE B., 5 jaar.

6 Nov. 1919. Onder de linker kaakhoek een klierpakket; Pirquet positief; geen keelklachten.

De amandelen zijn vergroot.

Tonsillektomie rechts en links in chloroformbedwelming; de amandelen zijn bros en worden met moeite verwijderd; geen amandelresten in de wijdgeopende nissen te zien; vrij veel bloeding, staat echter na gaasdruk.

12 Nov. 1919. Pat. heeft zich voortdurend goed gevoeld; hoogste temperatuur één keer 38.2°, de avond na de operatie; daarna normaal; geen stoornissen.

Bij mikroskopies onderzoek vertonen beide amandelen tuberkulose met mooie reuzencellen. (laboratorium prof. DE VRIES).

49. JACOB B., 15 jaar.

13 Nov. 1919. Ongeveer tien keer per jaar keelontsteking, met ziek zijn; de aanvallen duren tot een week; ook tussen de aanvallen soms keelpijn; dikwels droge keel; 4 jaar geleden tonsillotomie beiderzijds en adenotomie; daarna de klachten wat minder; in de laatste tijd weer sterk toegenomen; laatste keer een absces, dat ingesneden is.

Amandelen: links hol, rechter met de bogen vergroeid.

Tonsillektomie rechts en links; de amandelen volkomen in de kapsel verwijderd; zo goed als geen pijn; tamelik bloeding rechts bij doorknippen strengen aan bovenpool amandel; staat gemakkelik door gaasdruk; links geen bloeding. Hoogste temp. na operatie 37.4°.

20 Nov. 1919. Geen klachten; bogen nog iets rood en een weinig gezwollen, regelmatig van vorm.

50. D. H., 32 jaar.

31 Jan. 1919. Sedert 7 jaar ongeveer eens per jaar een keelabsces, waarbij onmogelikheid tot slikken en dat na een week doorbreekt; altijd links; soms tussen deze aanvallen ook keelpijn.

Amandelen wat rood.

Tonsillektomie links; amandel volkomen verwijderd, zo goed als geen bloeding. Na de operatie geen temperatuursverhooging.

27 Sept. 1919. Kort na de operatie een keer ontsteking rechts gehad, daarna helemaal geen klachten; bogen goed; linker nis leeg, ondiep en glad.

51. LEONORA V. R., 18 jaar.

16 Dec. 1919. Sedert enige jaren dikwels anginae met koorts, die zowat vijf dagen duren; pat. blijft er mee doorlopen; er is nooit in gesneden, wel verscheidene keren met helse steen aangestipt; de laatste drie jaren is pat. nooit langer dan twee weken vrij van ontsteking; het laatst een week geleden.

Amandelen lobbig met diepe krypten, voor een groot deel achter de voorste bogen verscholen.

Tonsillektomie rechts en links; amandelen volkomen verwijderd; pijn gering: geen bloeding.

B. Gevallen uit de praktijk van prof. Burger.

52. A. J. B., 29 jaar.

27 Mei 1910. Sedert 6 jaar, vooral de twee laatste jaren, herhaalde anginae; ook abscessen(?). Door keelarts herhaalde behandelingen (uitsnijding van amandelstukken met tang van Ruault, galvanokau-

stiek, chroom). In de amandel, vooral de linker, vormt zich dan meestal een witte prop. Bij de echte aginae, maar ook bij de talloze lichte aanvallen van keelpijn, uitgaand van een prikkelende amandelprop, is het gestel geheel in de war.

Amandelen klein, in de linker wittigheid in de krypten.

14 Nov. 1910. *Tonsillektomie links.* Talrijke vergroeiingen. Op bodem blijven amandelresten zitten.

23 Januarie 1912. Nooit meer last van linker amandel gehad; enige malen van de rechter. *Tonsillektomie rechts.*

28 Sept. 1914. Sedert maakte pat. het zeer goed; had weinig keelbezwaren en zelden meer enige stoornis van de gezondheid. In Dec. 1913 kreeg hij wederom een angina, links, met heftige algemene infektie, pleuritis, aderthrombose linker been, klierabscessen in linker lies; was ziek tot April 1914.

Rechter amandelnis leeg; in de linker een vlak kussentje amandelweefsel. Dit wordt galvanokausties *weggebrand.*

Sedert nooit meer angina of storing der gezondheid; enkele malen lichte prikkeling in de keel.

8 Aug. 1919. Bericht: „Ik kan niet dankbaar genoeg zijn, dat ik de amandelen kwijt ben die mijn gestel als 't ware hebben vergiftigd. Ieder die chronisch last van zijn amandelen heeft, zou ik den raad geven: laat ze er direkt uitnemen."

53. Mej. H. B., 23 jaar.

8 Nov. 1910. Sedert 3 jaar voortdurende keellast; herhaalde keelpijn; zelden een week vrij; telkens witte propjes; door keelarts herhaaldelik stukken van de amandelen verwijderd. Sedert de klachten overwegend nog rechts.

De amandelen zijn zeer klein; door druk met pink op voorste boog rechts kan pat. uit een gaatje in de amandel een wit propje voor den dag brengen. *Tonsillektomie rechts.*

31 Januarie 1911. Geen klachten rechts meer gehad. Telkens pijn en propjes links.

Rechter nis glad en leeg. *Tonsillektomie links.* Kapsel sterk met nis vergroeid. Amandelresten blijven zitten.

15 Mei 1911. Soms nog keellast links; op achterste boog zittende amandelrest met tang, mes en schaar *verwijderd.*

15 Maart 1918. Keelklachten geheel verdwenen; ook is de algemene toestand veel verbeterd; pat. is veel sterker; kan veel meer doen en hoeft reeds lang niet meer overdag te rusten.

De amandelnissen zijn glad en leeg; de bogen normaal van vorm.

54. Mej. Dr. C. B., 30 jaar.

22 Okt. 1910. Van kind af anginae. In de laatste tijd kleine aanvalletjes om de 14 dagen; flinke aanvallen waarmee zij een week ziek was, zeker wel vijf maal in het jaar; door keelarts met galvanokaustiek behandeld.

Amandelen zéér klein.

Tonsillektomie rechts en links.

6 Nov. 1912. Bericht: Heeft nooit meer angina gehad; is geen dag meer ziek geweest; „'t is eenvoudig heerlijk".

20 Aug. 1919. Bericht: Nooit meer keellast gehad.

55. Dr. C. H., 33 jaar.

28 Dec. 1911. Van jongs af anginae, eens in de 6 à 7 maanden tot ééns per jaar; in 1911 drie maal; steeds hooge koorts en zwaar ziek; duur wel 3 weken; de laatste keer absces, vroeger nooit.

Amandelen klein, vergroeid met voorste boog; oppervlak zeer onregelmatig.

Tonsillektomie rechts en links; amandelen moeilijk te vatten; tang scheurt door murwe weefsel heen; bloeding matig; vrij veel pijn: bij tongbasis blijft rechts en links kussentje zitten,

8 Febr. 1912. Geen bezwaren gehad; voelt zich biezonder gezond.

Amandelnissen vrijwel leeg.

3 Sept. 1919. Bericht: Anginae zijn niet verdwenen, maar in aantal zeer verminderd, nl. in deze acht jaar vier keer; de aanvallen korter en veel minder heftig dan vroeger; de laatste is twee en een half jaar geleden. „Dankbaar denk ik aan uwen ingreep terug, die mij veel baat heeft gegeven".

56. Dr. A. v. T., 26 jaar.

8 Okt. 1912. Op 8 en op 11 jarigen leeftijd adenotomie; sedert 7 jaar herhaaldelijk abscessen in de linker amandel drie of vier maal per jaar; vroeger ook peritonsillaire abscessen links; zeer zelden rechts. Het amandelabsces kon worden geopend door met een sonde in een krypte in te gaan.

Linker amandel groot, lobbig, vergroeid met de bogen.

Tonsillektomie links: wordt bemoeilikt door de brosheid der amandel; matige bloeding; des avonds alarm, daar pat. zeer veel *bloed heeft opgebraakt*; er is nog een geringe bloeding uit de amandelnis. Deze staat nadat gedurende 15 minuten een gaasprop op een slagaderpincet in de wond is gedrukt.

11 Juli 1913. Nooit meer iets gemerkt van linker amandel. In Dec. lichte angina rechts (vroeger nooit).

Linker amandelnis leeg en glad; bogen normaal; rechter amandel klein, ook bij openspalken geen proppen te zien. Mikroskopies wordt in de verwijderde linker amandel slepend infiltraat en akuut ontstekingsinfiltraat aangetoond; in de krypten proppen, welke bestaan uit massaas kokken en bacillen.

5 Sept. 1919. Bericht: Sedert geen absces meer links gehad; maar nog wel amandelabscessen rechts, ééns per jaar, altijd beginnend met gevoeligheid links. Ook is de streek der linker amandelnis gevoelig gebleven en wordt rood en gevoelig bij het minste kouvatten. In de regel gaat deze gevoeligheid na een paar dagen weer over; maar soms gaat ze over op de amandel der andere zijde.

1 Dec. 1919. Sedert paar dagen weer keelpijn links. De linker zijstreng van de pharynx is rood en gezwollen, ook de linker voorste en achterste boog zijn gezwollen; de nis is leeg.

57. Mej. C. B. v. R., 25 jaar.

17 Dec. 1912. Als kind in keel geopereerd; veel met keel gesukkeld; sedert vier jaar herhaalde anginae met koorts en witte punten; geen abscessen; zeker wel vier maal per jaar; altijd alleen of altans beginnend links; tussen de ontstekingen veel last van droge keel; merkt keel voortdurend.

In linker amandel witte schollen.

Tonsillektomie links; de amandel is volkomen verwijderd.

12 Maart 1913. Geen keelklachten meer gehad; merkt van de keel niets meer; op bodem amandelnis een kussentje amandelweefsel bij tongbasis; vorm gehemeltebogen normaal.

58. Mej. E. H., 17 jaar.

10 Sept. 1913. Dikwels dikke keel; veel keellast; in 1912 beiderzijds tonsillotomie, het laatste jaar vijf maal peritonsillitis.

Tonsillektomie rechts en links. Pat. is bang en trekt terug, waardoor operatie lastig; niet noemenswaard pijnlik; beiderzijds blijft beneden een stukje amandel staan.

19 Oktober 1919. Kort na operatie en ook later nog anginae, maar nooit meer aan de rechter kant; geen abscessen meer; sinds anderhalf jaar geen angina.

De amandelnissen zijn vrijwel verstreken; de rechter is zoo goed als leeg; links zit nog een amandelrest op bodem; bogen normaal.

59. H. B., 9 jaar.

13 Sept. 1913. Vóór 3 jaar elders tonsillotomie links in narcose, waarna zeer hevige bloeding, met amandelklem bedwongen; steeds keelklachten; lichte temperatuursverhogingen.

Rechter amandel groot, met witte proppen.

Tonsillektomie rechts met tonsillotoom; geen bloeding; de amandel is volledig verwijderd; bij het afsnoeren puilden op verscheidene plaatsen proppen uit de amandel.

5 Sept. 1919. Bericht: „de operatie heeft de meest gunstige gevolgen gehad. Keelaandoeningen en verkoudheden behooren tot het verleden; alleen slaapt het jonge mensch nog vaak met open mond."

60. Anneke v. d. H., 8 jaar.

2 Febr. 1914. Sedert 4 jaar heftige akute keelontstekingen; aanvankelijk om de vier weken; met zeer hoge koorts; ondragelike hoofdpijn; ijlen, enz.; na een pauze van 8 maanden wederom vijf aanvallen; van Febr. 1912 tot Mei 1913 de zelfde heftige aginae; alle behandelingen; gorgelen, penselingen, ook adenotomie door keelarts, zonder gevolg; 1913 van de amandelen wordt een streptococcis brevis gekweekt; enkele inspuitingen met autovaccine; na de 3de inspuiting gestaakt wegens hoge temperatuur-reaktie; Mei—Sept. 1913 in buitenverblijf regelmatige aanvallen, doch in

geringe graad; sedert dien heftige aanvallen met koorts tot 40°; de laatste 18 Jan. 1914.

Amandelen klein, met de bogen vergroeid, sponzig van oppervlak. *Tonsillektomie rechts en links* in etherbedwelming.

15 Juni 1914. Bericht van de huisdokter: pat. maakt het uitstekend; de ziekte is eenvoudig gecoupeerd; foetor ex ore verdwenen; pat. is opgewekt en 3 K.G. aangekomen; nog 3 maal na operatie met de oude tusschenpoos van 23 dagen aanduiding van algemeen onwelzijn.

25 Dec. 1914. Bericht van huisdokter: geen angina of aanduiding ervan meer gehad; pat. schijnt vatbaarder dan vroeger voor akute infekties; maakte dysenterie, laryngitis en griep door.

April 1917. Steeds zonder klachten; fauces normaal; amandelnissen leeg; gehemeltebogen normaal.

30 Juli 1919. Bericht van huisdokter: pat. heeft zich flink ontwikkeld; maakt het best; geen keelklachten.

61. C. H. G., 16 jaar.

2 Jan. 1914. Vóór 3 jaar klierontsteking aan de hals links; veel kriebelhoest; gedrukt en slecht uitziend; de kriebel zit steeds rechts; door keelarts veel in keel gebrand.

Rechter amandel groot, met zeer diepe krypten, waaruit de sonde witte schollen haalt.

Tonsillektomie rechts; bij tongbasis blijft een klein kussentje amandelweefsel zitten.

19 Dec. 1914. Hoest sedert operatie veel minder. Laatsten tijd over.

In amandelnis rechts een vrij grote amandel, blijkbaar het naar boven getrokken kussentje.

20 Aug. 1919. Bericht: Algemene toestand veel beter. Hoest veel verminderd; vertoont zich echter nog bij verkoudheid, bij inspanning en bij opwinding. In de amandelnis heeft zich weer een vrij groote amandel gevormd.

62. Mevr. v. E., 42 jaar.

14 Nov. 1914. Sedert 3 jaren anginae; dezen zomer zeer erg. Ook slikbezwaren buiten de anginae. In zéér grote linker amandel enkele proppen.

Amandel beweeglik („gesteeld").

Tonsillektomie links; geen pijn; geen bloed.

1 April 1919. Nooit meer angina gehad, hoewel huisgenoten meer dan eens angina hadden. Is door de operatie „reusachtig opgeknapt".

Rechter amandel klein; linker nis leeg, glad, tamelik groot; bogen normaal van vorm.

63. H. J. A., 18 jaar.

6 Juni 1914. Vóór 5 maanden angina links; een week te bed; bleef erg zwak; na vier weken akuut gewrichtsrheumatisme met hoge koorts; duur 3 maanden; gedurende die tijd af en toe lichte keelpijn; lichte endocarditis: vóór 14 dagen weer dikke pijnlike knie.

Rechter amandel niet groot; linker iets groter; bij aanhaken voorste boog, wittig secreet.

Tonsillektomie links; weinig pijn, geen bloed.

26 Junie 1914. Geen klachten meer gehad.

Amandelnis ondiep geworden, leeg en glad; vorm gehemeltebogen normaal.

14 Sept. 1919. Bericht van huisarts: „Ik zag pat. nog eenige maanden geleden en kon mij van zijn goede gezondheid overtuigen; recidieven van rheumatisme had hij niet meer gehad".

64. Dr. L. W., 36 jaar.

22 Sept. 1915. Voor 15 jaar peritonsillair absces rechts, vanzelf doorgebroken; dag daarop ontsteking linker kniegewricht, daarna ook van voetgewrichten; genezing in 3 weken. December 1914 peritonsillair absces rechts, daarna enkele dagen albuminurie. Junie 1914 peritonsillair absces rechts, insnijding; een week daarna algemene gewrichtspijnen met temperatuursverhoging.

Amandelen groot; geen exsudaat zichtbaar.

Tonsillektomie rechts; duur zeer kort; geen bloeding,; geen pijn.

4 April 1917. Nooit meer angina gehad.

Rechter amandelnis leeg, mooi van vorm.

14 Sept. 1919. Bericht: „De operatie is radicaal geweest; er is geen nieuw amandelweefsel zichtbaar en ik heb sinds de operatie geen klachten meer gehad; evenmin een angina of keelabsces; ik kan voor uw statistiek slechts wenschen, dat 't succes bij de overigen even groot is als tot nu toe bij mij".

65. P. v. G. S., med. stud., 21 jaar.

15 Junie 1915. Sedert kinderjaren herhaalde anginae; de laatste tijd om de 14 dagen; vaak stinkende amandelproppen; veel keelklachten; vóór 1 jaar keelabsces ingesneden.

Amandel rechts en links vrij groot; bij aanhaken bogen proppen rechts en links; bij druk dunne etter uit de krypten.

Tonsillektomie rechts en links; geen bloed; pijn gering.

15 Sept. 1915. Steeds uitstekend, „een nooit gekende weelde".

Amandelnissen verdwenen; voorste bogen vergroeid in de nissen.

Junie 1916. Angina.

Febr.—Mei 1917. Voortdurend last van keel, gevoelig, pijn, gezwollen granula; penselingen enz.

Aug. 1918. Angina overgaand in een doorlopende verkoudheid, genezen na neusbehandeling.

23 Aug. 1919. Bericht: Slotsom is, dat pat. zeer blij is, dat de operatie is gebeurd; want de tussenpozen tussen de aanvallen, die er daarna nog zijn geweest, zijn veel langer en geheel zonder bezwaren geworden, „waar ik vroeger in 't gunstigste geval toch eens in 't kwartaal met mijn keel 14 dagen te bed moest liggen".

66. Mevr. C. T., 26 jaar.

27 Julie 1916. Sedert drie à vier jaar veel keelpijn; af en toe abscessen; 4 maal insnijding links; het laatst vóór 3 weken.

Tonsillektomie links; geen bloeding; zeer weinig pijn; duur uiterst kort.

2 April 1919. Sedert nooit meer absces; wel bij menses steeds keelkriebel en keelpijn; anders nooit.

Amandelnis ondiep, geheel leeg; bogenvorm normaal.

28 Oct. 1919. Vóór drie weken een lichte keelontsteking *rechts*; geen absces.

Linker nis leeg en klein; rechter amandel met de bogen vergroeid; geen proppen in het gezicht te brengen.

67. Mej. N. M., 19 jaar.

13 Sept. 1916. Vóór 3 jaar 2 keer erge angina; sedert een paar maal lichte angina; sedert een klein jaar telkens keellast; bij droogslikken steeds pijn; steeds hoest door voortdurend geïrriteerde keel; vaak vieze propjes in de mond.

Amandelen vrij rood; in de rechter een witte schol.

Tonsillektomie rechts en links, na alleen penselen met cocaïne 10%; geen bloed; pijn matig.

5 Oct. 1916. Van de rechter amandel is de benedenpool blijven staan. Deze wordt *met de tonsillotoom weggenomen*. Beide amandelen zijn volledig verwijderd. De nissen ondiep, de vorm der bogen normaal.

15 Aug. 1919. Bericht: De toestand van de keel is steeds „zeer gunstig gebleven".

68. Mej. J. B., 23 jaar.

9 Okt. 1917. Pat. is een ernstige zenuwlijderes; ligt sinds twee jaar te bed. Slepende amandelontsteking; steeds gevoelige keel en vaak propjes in de mond, om de zes of acht weken angina met hoge koorts en zwaar ziek zijn.

Tonsillektomie rechts en links. De (vroeger reeds geamputeerde en gekauteriseerde) amandelen zijn zeer klein; worden echter gemakkelik gepakt en volledig verwijderd. Rechts matige bloeding, die bij gaasdruk staat; links geen bloed; geen pijn.

29 April 1918. Heeft moeheid en ook wel eens pijn in de keel gehouden; zenuwgestel wel wat beter dan vóór de operatie; had 2 maal keelontsteking met koorts, veel minder erg dan vroeger, zitplaats van de pijn lager, ter hoogte strottenhoofd.

2 Mei 1918. Op mijn verzoek, te worden geroepen, wanneer er weer een keelontsteking zou zijn, bezoek ik weder pat. in haar woonplaats; zij zou sedert gisteren een erge keelontsteking hebben. — Pat. maakt heel geen zieke indruk; geen spoor van klierzwelling; geen koorts; pharynx en strottenhoofd bleek; amandelnissen bleek, leeg en glanzend. Deze „keelontsteking" is blijkbaar van psychopatiese oorsprong.

16 Okt. 1919. Bericht van huisdokter: Wel eens klachten over de keel en wel eens „wat roodheid" der bogen; maar angina is er nooit meer geweest.

69. Mevr. L. DE V., 27 jaar.

20 Junie 1916. Sedert 3 jaar telkenmale keelpijn; riekende adem; laatste tijd veel hoofdpijn. Op 16de jaar tonsillotomie.

Amandelen klein, met kloven; bij openspalken zeer veel wits.

Tonsillektomie rechts en links; ongevoeligheid alleen door penselen met 10 % cocaïne. Duur elk niet langer dan één minuut; op bodem linker nis spuit een vaatje; pincet gedurende vijf minuten; verder geen bloeding.

18 Aug. 1919. Bericht van huisarts: geen klachten.

70. Mevr. B. K., 29 jaar.

29 Junie 1916. Als kind amandeloperatie; herhaalde anginae; het laatste jaar 3 keer erg; de beide laatste malen gevolgd door lichte albuminurie. De anginae zetelen altijd rechts.

Rechter tonsil groot, gekloofd, geen proppen.

Tonsillektomie rechts; alleen penselen met cocaïne; duur 2 minuten. De amandel is volledig verwijderd; geen bloeding; zeer weinig pijn.

4 Jan. 1918. Nooit meer angina gehad. Wel vaak keellast; haar dokter vindt dan in de keel niets en stelt de klachten op rekening van hysterie.

De rechter amandelnis is leeg, zeer flauw, de bogen normaal van vorm.

23 Augustus 1919. Bericht: nooit meer angina gehad; gevoelig is de keel nog steeds; de laatste tijd herhaaldelik last van opzwelling der granula op de achterwand van de pharynx, die dan door de huisarts worden aangestipt.

14 Sept. 1919. Bericht van huisarts: „Pat. is na de tonsillektomie steeds goed gebleven; zij heeft een lichte hypertrofiese pharyngitis, maar de klachten zijn voornamelijk nerveus; er heeft zich geen nieuw klierweefsel tussen of achter de bogen gevormd".

71. Jkvr. v. L. S., 15 jaar.

12 Sept. 1917. Deze zomer 3 maal angina; steeds veel keelbezwaren: veel amandelproppen; lichte longtuberkulose; ook vorige jaren telkens keelklachten.

Tonsillektomie rechts en links en adenotomie; geen bloed; zeer weinig pijn.

30 Junie 1919. Bericht van huisdokter: Pat. is wegens niet geheel overwonnen longtoptuberkulose in een buitenlands sanatorium; subjektief is pat. zeer goed; heeft geen keelklachten meer gehad; vóór 3 maanden was het aspekt van haar keel geheel normaal.

72. Dr. B. H. S., 29 jaar.

14 Junie 1917. Veel in neus behandeld; elders herhaaldelik adenotomie; sedert zes jaar vier maal angina; altijd keelbezwaren: schrapen, slijm, gauw hees, vaak lichte keelpijn; vaak is in de amandelen een prop zichtbaar.

Tonsillektomie rechts en links; ongevoeligheid alleen met 10 % cocaïne; geen bloed; vrij veel pijn.

25 Junie 1917. Nog steeds iets pijnlijk in de keel links.

Amandelnissen grotendeels verstreken; bogen normaal van vorm.

8 Aug. 1919. Bericht: Geen angina meer gehad; veel minder last van pharyngitis dan vroeger; alleen 's morgens nog last van slijmafscheiding in de keel. „Ik verheug mij er nog steeds over, dat ik van mijn tonsillen ben bevrijd".

73. Mevr. P., 25 jaar.

11 Julie 1917. Sedert kindsheid talloze keelontstekingen; daarbij één tot drie weken bedlegerig; eens was zij vier jaar lang vrij, tot vóór twee jaar; tot vóór 14 dagen was zij acht weken tuis, wegens angina met drie herhalingen: „het is geen leven"; pat. wil geopereerd worden.

Amandelen zéér klein.

Tonsillektomie rechts en links. Beide amandelen zijn met haar nis allerwege vergroeid; het is onmogelik de extra-kapsulaire laag met zekerheid te vinden; alleen het mes kan worden gebruikt; geen raspatorium; links wordt de boongrote amandel naar het schijnt volledig verwijderd; rechts gelukt dit niet.

16 Aug. 1917. Pat. heeft weer keelpijn rechts gehad; links amandelnis leeg; rechts op bodem kleine nis, een amandelrest. Deze wordt met dubbelkuret *weggeknipt.*

5 Nov. 1917. Heeft drie dagen lichte keelpijn gehad; geen koorts of ziek zijn; toestand onvergelijkbaar beter dan vroeger; ook lichamelik is pat. veel sterker geworden.

2 Juli 1918. Sedert operatie keel schraperig; vroeger niet; is bang voor keeltering (pat. is zeer zenuwachtig); geen angina meer gehad. In pharynx niets abnorms.

Bericht van huisarts: Pat. is Okt. 1918 aan griep-longontsteking gestorven. Van haar keel heeft zij na de operatie geen last meer gehad; wel had zij neusklachten.

74. Mej. A. T. M., 13 jaar.

9 Dec. 1917. Als klein kind diphtherie. Op achtste jaar tonsillotomie links; herhaalde malen angina; in voorjaar 1917 een klierabsces aan de hals links door chirurg ingesneden; daarbij akute nieronststeking.

Amandelen normaal van voorkomen; geen proppen.

Tonsillektomie rechts en links in narkose. Deze geeft grote moeilikheden; pat. gebruikt zeer grote hoeveelheden chloroform en is niet weg te houden; de eigenlike operatie gaat snel en zonder bloeding; duur der narkose ruim een uur.

12 Jan. 1918. Pat. maakt het goed; de amandelnissen zijn geheel verstreken; de bogen goed van vorm; het gehemelte iets litteekenachtig.

18 Aug. 1919. Bericht van huisarts: Heeft sedert operatie slechts één maal lichte keelklachten gehad, zonder plaatselike verschijnselen; vorm gehemeltebogen normaal.

75. Zuster L. K., 21 jaar.

14 Junie 1917. Sedert wel tien jaar, twee of drie maal per jaar angina; altijd links; vaak dikke keel.

Rechter amandel normaal; linker groot en sterk gekloofd.

Tonsillektomie links; geen bloeding; pijn alleen bij doorsnijden steel.

21 November 1919. Pat. heeft nooit meer angina of keellast gehad.

De amandelnis links is ondiep aanwezig; de vorm der bogen normaal.

76. Frans E., 8 jaar.

14 Junie 1917. Vóór drie maanden angina, gevolgd door *endocarditis*; na zes weken, nog te bed zijnde, opnieuw angina, gepaard met *pleuritis* exudativa links; na punktie langzaam herstel; vóór vier weken, nog te bed zijnde, wederom angina met opnieuw ophoping in linker borstholte; temp. 's avonds nog 38.2°; vroeger door keelarts adenotomie en beiderzijds tonsillotomie.

Temperatuur 37.8°; zeer tenger kind; klierzwelling aan hals. Amandelen klein, links haast niet zichtbaar.

Tonsillektomie rechts en links in chloroform-bedwelming. Bij aantrekken der linker amandel komt er een groote prop uit.

22 Junie 1917. Pat. heeft geen last van operatie gehad; amandelnissen nog aardig diep; bogenvorm normaal.

30 Julie 1919. Bericht van huisdokter: pat. is na de operatie snel genezen; maakt het opperbest; er is nog een geruisje aan de aorta en minder aan de mitralis.

77. H. D., 11 jaar.

18 Mei 1917. Sedert ruim vier jaar meestal om de vier weken angina met witte punten; door keelarts herhaaldelik stukjes van de amandelen uitgeknipt, zonder enig gevolg; hetzelfde na penselingen met jodium.

Amandelen vrij klein. Beiderzijds gezwollen kaakhoek-klier.

Tonsillektomie rechts en links in chloroform.

8 Junie 1917. Keel rustig; bogenvorm normaal; amandelnissen vrijwel verstreken.

Nov. 1919. Had geen anginae meer zoals vroeger; maar nog geruime tijd met groote tusschenpozen koortsaanvallen, „waarbij de plaatsen waar voorheen zijn amandelen zaten, zeer gevoelig waren"; geen echte pijn en nooit meer witte punten. In dit jaar geen klachten meer gehad. Pat., die zeer slap was, is sedert de operatie verbazend gegroeid en is sterk geworden.

78. MAURITS A., 6 jaar.

9 Januarie 1917. Op derde jaar in keel geopereerd; veel herhaalde aginae met hoge koorts en zwaar ziek zijn, beginnend met heftige hoofdpijn; de drie laatsten met tusschenpozen van twee maanden.

Tonsillektomie rechts en links in chloroformnarkose; duur zeer kort; geen bloeding; amandelen volledig verwijderd.

2 December 1918. Heeft in deze tijd één keer een lichte angina gehad, zich onmiddellik aansluitend aan een algemene pustuleuze huiduitslag, waarbij ook korstige puisten in het rechter neusgat; mond altijd open.

Het zachte gehemelte vertoont een strafgespannen dwars litteken en kan niet tot aan de achterwand van de pharynx worden opgetrokken; op de zijwand van de pharynx links en rechts en in de amandelnis rechts nieuw gewoekerd amandelweefsel; in neuskeelholte adenoied; trommelvliezen normaal. Wegens vrees voor mogelike open neusspraak wordt adenoied niet weggenomen.

79. Mevr. O. S., 36 jaar.

30 Aug. 1918. Sedert 6 maanden ziek; heftige koortsaanvallen met zwelling en vreeslike pijnen in vrijwel alle gewrichten; telkens beginnend met soms heftige keelpijn; allerlei behandelingen, ook hoogtezon; de laatste drie weken voortdurend koorts, gisteren tot 39.8 °.

Zeer pijnlike zwelling in verscheidene grote gewrichten, temp. 38.8 °; amandelen zeer klein, blauwrood; bij overgang amandel op achterste boog beiderzijds een paar speldeknop-grote witte puntjes. *Tonsillektomie rechts en links*: bij aantrekken linker amandel komt er een grote prop uit; zoo goed als geen bloed; geen pijn; duur zeer kort,

19 Sept. 1918. Sedert 12 Sept. temp. beneden 37 °; geen pijn meer. Mikroskopies onderzoek der amandelen geen afwijkingen.

8 Jan. 1919. Brief van haar dokter: Pat. maakt het zeer goed; heeft geen pijnaanvallen meer gehad.

6 Sept. 1919. Bericht: Geen aanval of koorts meer gehad; de gewrichten zijn altijd nog iets pijnlik, „vooral tegen regen; een paar dagen te voren meestal pijn in de keel".

80. Mevr. v. S., 42 jaar.

11 Jan. 1918. Herhaalde anginae.

Amandelen groot met groeven, waarin witte proppen.

Tonsillektomie rechts en links; geen pijn; geen bloed; genezing voorspoedig.

Nadere berichten konden niet worden verkregen.

81. Mej. M. L. v. O., 44 jaar.

12 Febr. 1918. Sedert 2 jaar enige malen amandelontsteking rechts; voortdurend keelklachten: pijn en rauwe keel; enige malen is de amandel met aanzuigen behandeld; ook met uitlepelen; één maal met klieven van een afgesloten krypte; het gestel der zenuwachtige pat. is door de keellast telkens erg in de war; herhaaldelik sagoachtige proppen in de mond.

Bij openspalken en druk, uit de linker amandel een zeer grote prop verwijderd. *Tonsillektomie rechts en links*; weinig pijn; geen bloed; duur uiterst kort.

18 Junie 1918. Pat. ziet er veel beter uit; voelt zich een geheel ander mens; als na een verjongingskuur.

Vorm fauces normaal; nissen zeer ondiep.

17 Aug. 1919. Bericht: Af en toe nog wel eens matige keelpijn, uitsluitend rechts; vlak bij tongwortel; daar komt ook nog wel eens een wit korreltje voor den dag; overigens geen klachten; de toestand is veel beter dan vóór de operatie.

82. Mevr. G. L.—T. v. V., 30 jaar.

30 Aug. 1918. Sedert 3 jaar veel herhaalde anginae; in 1918 vijf; steeds dan met koorts te bed; sedert de laatste (in Junie) nephritis: eiwit, cylinders enz.; deze bestond te voren niet (door huisdokter vastgesteld).

Amandelen zeer klein en verborgen.

Tonsillektomie rechts en links; bij aantrekken van de linker amandel komt er een grote, witte, riekende prop uit; geen pijn, geen bloeding.

Mikroskopies: geen afwijkingen.

19 Sept. 1918. Bericht van huisarts: Sedert operatie geen angina; nieraandoening zoo goed als verdwenen.

30 Julie 1919. Geen angina meer gehad; bij laatste onderzoek in urine slechts een spoortje eiwit.

Amandelnissen verstreken, glad; bogenvorm normaal.

83. Mevr. K.—P., 21 jaar.

12 Sept. 1918. Sedert ruim 6 jaar last van de keel. Bij moeheid steeds keelpijn, voelt de keel voortdurend; bij het lichtste kouvatten witte stippen op de amandelen; door twee keelartsen lang behandeld: uitgelepeld, gepenseeld, enz.; klaagt steeds over haar keel; de keelbezwaren storen bepaald haar levensgeluk en dat van haar omgeving. Herhaalde malen echte anginae.

Amandelen klein met diepe gleuven, waarin iets wittigs. Ook na openspalken geen eigenlike proppen zichtbaar.

Tonsillektomie rechts en links; beiderzijds matige bloeding uit de achterste boog; de rechter staat na aanhangen van een slagaderpincet, links na tampondruk; pijn gering, alleen bij klieving vaatsteel.

27 Nov. 1918. Vorm fauces normaal; amandelnissen bijna verstreken; op het litteken links een speldeknopgroot kystetje; het wordt met de mespunt geopend.

6 Dec. 1918. Keelklachten zijn sedert geheel weggebleven. Pat. en echtgenoot zijn hierover uiterst gelukkig. Het kystetje is weer aanwezig en wordt met de tang van Grünwald weggeknipt.

24 Aug. 1919. Bericht van huisdokter: pat. heeft „na de operatie geen klachten hoegenaamd meer gehad."

84. Mej. E. F., 15 jaar.

15 Februarie 1918. Altijd keelpijn, al jaren; dan weer een paar dagen keelpijn; dan weer een paar dagen niet; vaak vieze, sagoachtige stukjes in de mond; kan niet vlot doorpraten of lezen.

Amandelen rechts en links tamelik groot; bij aanhaken van de voorste bogen veel wits in alle diepe krypten.

Tonsillektomie rechts en links; bij inspuiting en gedurende de operatie enige malen braken; rechts tamelik veel bloeding, gemakkelik door druk te stelpen; links zeer weinig bloed.

28 Oktober 1919. De keel is veel beter; nog wel eens, met grote tussenpozen wat keelpijn, maar veel minder erg en veel korter dan vroeger; nooit meer amandelproppen in de mond.

De amandelnissen zijn nog duidelik aanwezig; leeg; bogenvorm links normaal; rechts is achterste boog met pharynx vergroeid.

85. Mevr. N. Tr., 47 jaar.

20 Febr. 1919. Vóór ruim 2 jaar had pat. de „vierde ziekte", waarbij klierzwelling aan de hals, vooral rechts; zij hield daarvan over een slepende etterafscheiding uit de keel rechts; een keelarts stipte een jaar lang veelvuldig een klein etterzakje aan; er bleef telkens secreet uitkomen; eerst bloedig, later geheel wit; een tweede keelarts behandelde eveneens met aanstippingen; een derde knipte stukjes weefsel weg; een vierde kon geen raad geven; pat. bleef steeds last houden van de afscheiding, die haar hinderde en terneer drukte; werd elke ochtend wakker met een vieze smaak; voelt vaak een trekking in de keel rechts en pijn in de rechter zij van de hals.

De amandelen zijn zéér klein; rechts laat zich door druk uit een gaatje bij de bovenpool der amandel wit vocht drukken; een omgebogen sonde gaat naar beneden in de amandel in een zakje; de amandel kan aldus worden aangetrokken; pat. brengt een buisje mee met wit vocht, dat zij zooals steeds, die ochtend heeft opgebracht; het vocht bevat mikroskopies detritus en ettercellen; is helaas niet bakteriologies onderzocht.

Tonsillektomie rechts. Het amandeltje wordt in toto verwijderd; duur uiterst kort; geen bloeding; ongevoeligheid niet volkomen. De dagen na de operatie maakt pat. het goed; temperatuur normaal; in de eerst zeer diepe amandelnis matig beslag.

26. II. '19. Keelpijn rechts; slikpijn rechts; temperatuur 's avonds 38.9°. 27. II. Sterke zwelling onder het rechter oor; zeer pijnlijk bij druk; temperatuur nog hoger; de amandelnis is rustig; ondiep geworden; beslag verdwenen. Hoewel de zwelling grotendeels klierzwelling is, wordt gedacht aan de mogelijkheid van een zich vormend *halsabsces*; waterverband. 28. II. Temp.: 40°. Pijn rechts bijna verdwenen; klierpakket zeer geslonken. Nu erge drukpijn op groot klierpakket links; slikpijn links. Daar ook pijnen bestaan in de borst en in de ledematen, wordt gedacht aan een aanval van *Spaanse griep*, die thans heerst. De rechter amandelnis is zuiver; de omgeving der linker amandel hoog rood; niet gezwollen.

1. III. Pat. voelt zich nog zeer ziek. Keelpijn, afwisselend links en rechts. Nog pijnen in de borst; geen hoest; geen afwijkingen aan de longen. 3. III. Pat. nog zeer ziek; de huig is bedekt met een dikke, witte pseudomenbraan; met een hoogroode hof op het gehemelte. 4. III. Temp. gist. ochtend laag; 's avonds 40.2 (pat. gebruikt steeds wat asperine). Fauces als gisteren. Het steriel afgenomen pharynxslijm bevat geen *diphtherie*-bacillen; wel veel streptokokken (gem gezondheidsdienst). 5. III. Pat. is nog zeer ziek; temperatuur hoog. Zwelling in de streek van de rechter oorspeekselklier. Slikken is matig pijnlijk, links; de neus is verstopt; pat. maakt snurkgeluiden. 6. III. Keelklachten en neusverstopping verdwenen. Pat. nog erg ziek. Op neus en wangen is een vlindervormige *erysipelas*-uitslag ontstaan. Het fibrineuse beslag op de huig trekt weg. In uitstrijk praeparaat van pharynx-slijm zijn kulturen van streptokokken en staphylokokken opgekomen. (Dr. VAN HASSELT) Temp. 40.2 °. Pat. wordt naar de barak van het O.L.G. overgebracht, waar in de loop van een paar weken de erysipelas geneest.

Het mikroskopies praeparaat der amandel bevatte in het epitheel der krypten talrijke lymphocyten; ook in de kapsel verscheidene lymphocyten infiltraten.

16. IV. Pat. is vóór 14 dagen ontslagen; voelt zich nog zwak; uit de keel komt geen etter meer. De amandelnis is zeer klein geworden en door een van de diepte komend bobbeltje opgevuld.

15 Oct. 1919. Elke ochtend nog vuile smaak en opbrengen van wat etter. Is gezonder dan vóór operatie; iedereen vindt dat zij er beter uitziet. — Neus, fauces, pharynx, neuskeel, strottenhoofd normaal; amandelnis rechts verstreken; bogenvorm goed.

86. Mej. N., 30 jaar.

18 Junie 1919. Dikwels hinderlike zwelling van de linker amandel, met witte punten; nooit angina. Uit linker amandel laten zich een groot aantal proppen drukken.

Tonsillektomie links. Bij het aantrekken van de amandel komen talrijke witte proppen naar buiten; de amandel wordt volledig verwijderd; geen bloed; geen pijn; duur zeer kort.

28 Okt. 1919. De keel is „magnifiek"; geen klachten meer gehad. De voorste boog is enigszins littekenachtig; van de rand van de voorste boog loopt, als een plica-triangularis, een plooi naar de tongbasis en bedekt het voorste deel der nis; daarachter is de nis leeg, zij is nog tamelik groot.

87. M. C. v. A., 41 jaar.

8 Feb. 1919. Zeer lichte belemmering van de spraak en van het slikken sedert anderhalf jaar bij een gezonde man. Rechts diep onder de kaakhoek een groot lymphoom. De spraak is vol en gesloten nasaal. De fauces zijn opgevuld door een mandarijn groot, rond, bleek gezwel, dat er uitziet als een reusachtige amandel, waarop nog kryptentekening is te herkennen. Het is

beweeglik, in alle richtingen te verplaatsen en ontspringt in de rechter amandelnis. Door wegdrukken is de voorste en is ook de achterste gehemelteboog in het gezicht te brengen.

Tonsillektomie rechts. Het gezwel wordt gepakt met een grote tang van DOYEN; de gespannen bogen met het mes doorgesneden, de aangetrokken amandel met het raspatorium losgepeld en met BRÜNINGS' lis geamputeerd. Geen pijn; geen bloeding; duur enkele minuten.

Mikroskopies onderzoek (Dr. DEELMAN): Groote celvelden, waarin, zonder nadere struktuur, kleine ronde protoplasma-arme celletjes. Het normale amandelweefsel is niet overal verwoest; nog vaatomtrekken, bindweefselveldjes, ook lymphocytenstrookjes; diagnose: lymphosarkoom.

Wondbeloop zonder stoornis; bijna zonder beslag. De nis is, door aan elkaar groeien der twee bogen, weldra geheel verdwenen; in haar plaats een geschrompeld littekentje.

De lymphklier wordt met roentgen-bestraling behandeld.

16 April 1919. In de mond is niets abnormaals te zien; de rechter amandelnis is geheel verstreken.

30 Julie 1919. De klieren worden nog met roentgenstralen behandeld. In de mond geen spoor van recidief.

17 September 1919. Pat. heden kachekties gestorven; nadat, trots geregelde bestraling, de klierzwelling tot een groot infiltraat in de diepte van de hals was toegenomen. In de mond heeft zich nooit een spoor van recidief vertoond.

88. Mevr. Dr. W., 22 jaar.

30 Oktober 1919. Al jaren amandelproppen; veel keelpijn; vroeger anginae, later minder; in Sept. angina, voornamelik rechts.

In beide amandelen veel witte proppen; lepel verwijdert stinkende massa uit diepe amandel.

Tonsillektomie rechts en links; bij aantrekken beiderzijds en ook p. o. bij knijpen komen uit de amandelen veel grauwe proppen te voorschijn; geen pijn; geen bloed; amandelen volledig verwijderd.

10 November 1919. Geen klachten.

Amandelnissen niet diep. maar nog goed aanwezig; vorm der bogen normaal.

89. M. v. D. V., 25 jaar.

14 Oktober 1919. Sedert twaalfde jaar anginae; bijna altijd in de winter; zijn of beginnen altans altijd rechts; in Sept. en Dec. peritonsillair absces rechts ingesneden; vroeger nooit.

Amandelen sterk gekloofd; de linker groot; geen proppen.

Tonsillektomie rechts. Amandel volledig verwijderd; hierbij is, van achter uit, een opening ontstaan in de voorste boog; geen pijn; geen bloeding.

90. Mevr. Dr. M., 27 jaar.

14 November 1919. Sedert tien jaar last van rechter amandel, na een erge angina; elk voorjaar een paar dagen koortsig en witte punten

in de rechter amandel; al twee jaar doet deze amandel voortdurend wat pijn, soms wat oorpijn rechts.

Rechter amandel vrij groot; boven is iets wits uit te drukken.

Tonsillektomie rechts; geen pijn of bloeding; de amandel is volledig verwijderd.

22 Dec. 1919. Amandelnis, door aan elkaar groeien der beide bogen verdwenen.

91. H. v. L. S., 36 jaar.

14 Nov. 1919. Eind 1914 één maal angina; sedert telkens keellast; propgevoel; voelt uiterst hinderlik de keel voortdurend; laatste tijd erg slaperig.

Linker amandel vergroeid met omgeving; uit kleine krypte etter te drukken.

Tonsillektomie links; nogal pijnlik; geen bloeding; amandel volledig verwijderd.

92. Mevr. L., 47 jaar.

21 Nov. 1919. — 9 Junie ll. akute angina, met koorts te bed; 24 Juni akuut gewrichtsrheumatisme, dat tal van gewrichten aandoet. Nu nog telkens zeer stijf; deze week weer pijn in rechter voet; in September zijn in het pharynxslijm en in het bloed streptokokken aangetoond. Vroeger herhaaldelik witte stippen op amandelen; vaak lichte keelaandoeningen. Mond altijd toe.

Amandelen klein, „begraven"; geen proppen voor de dag te brengen.

Tonsillektomie rechts en links. Amandelen na de inspuiting geheel „begraven"; moeilik te pakken; de rechter scheurt een paar maal door; de amandel in drie stukken verwijderd; de linker wordt gemakkelik uitgepeld. Rechts nog al veel pijn; links geen pijn; bloeding zéér gering.

24 Nov. 1919. Sterk oedeem van huig en bogen, hinderlik, niet zeer pijnlik.

1 Dec. 1919. Het onderste deel der linker amandeldeel is blijven staan; wordt met mes losgemaakt en met lis *afgesnoerd*; de amandel is geheel verwijderd.

15 Dec. 1919. Nissen grotendeels verstreken; vorm fauces goed.

93. G. W., 21 jaar.

24 Nov. 1919. Sedert winter 1914—'15 herhaalde „keelabscessen", wel tienmaal; bijna elke keer ingesneden. Buiten aanvallen geen keelklachten, behalve wel eens lichte keelpijn; heeft wel eens propjes in de mond gekregen. Op twaalfde jaar tonsillotomie.

Amandelen groot, vlak. Bij druk loopt uit verscheidene gaatjes wit vocht af.

Tonsillektomie rechts en links; geen bloed; zeer weinig pijn; de amandelen zijn volledig verwijderd.

94. N. M. H. D., 56 jaar.

1 Dec. 1919. Sedert vijftiende jaar kriebelhoest verergerd; nu zo, dat leven er door verbitterd wordt, bij de lichtste verkoudheid is het vreselik, de kriebel alleen links. Nooit angina

Amandelen klein, wegschuilend onder de gespannen voorste boog. Bij druk op linker amandel loopt wit vocht uit kleine centrale kryptenopening; van deze plaats gaat, zegt pat., de kriebel uit.

Tonsillektomie links; de amandel wordt in kapsel geheel verwijderd; geen pijn; bloeding gering.

16 Dec. 1919. Sedert drie dagen is de hoest veel minder; pat. is overtuigd, dat de oorzaak der kriebel is weggenomen.

HOOFDSTUK VIII.

Statistiek.

1. Aantallen.

Er werden geopereerd 37 *mannen* en 57 *vrouwen*, te zamen 94 patiënten.

Bij 34 patiënten werd slechts *één amandel* geopereerd; bij 60 *beide amandelen*; te zamen werden dus 154 amandelen verwijderd.

Deze operaties verdelen zich over de verschillende jaren aldus:

Jaren.	Aantal patiënten.
1910	4
1911	2
1912	4
1913	4
1914	9
1915	6
1916	6
1917	18
1918	16
1919	25
	94

De *leeftijden* der patiënten laten zich aldus rangschikken:

Leeftijden.	Aantal patiënten.
Van 4 tot 9 jaar.	10
„ 10 „ 19 „	27
„ 20 „ 29 „	32
„ 30 „ 39 „	17
„ 40 „ 49 „	7
56 „	1
	94

2. Aanwijzingen.

A.	*Herhaalde anginae*	43	73
B.	*Anginae met verwikkelingen*	10	
C.	*Anginae en tevens slepende keelklachten*	20	34
D.	*Slepende keelklachten*	14	
E.	*Halsklierzwelling*	5	
F.	*Syphilis*	1	
G.	*Lymphosarkoom*	1	
		94	

A—C. Herhaalde Anginae.

Dit is verreweg onze voornaamste aanwijzing. Niet minder dan 73 van onze 94 patiënten werden wegens telkens terugkerende akute keelontstekingen geopereerd. In vele gevallen waren de patiënten jaren lang door zulke aanvallen getroffen; somtijds werd het leven er door vergald (zie bv. no. 52). Andere malen leverden zij voor gezondheid en leven een ernstig gevaar op (zie no. 60).

Voor zo ver dit uit de ziekteverhalen blijkt, waren het overwegend lakunaire of katarrhale anginae. Vele patiënten echter hadden bovendien of ook uitsluitend *peritonsillaire abscessen.* Men vindt ze in 22 ziektegeschiedenissen vermeld.

Eén patiënt (no. 56), die vroeger ook wel peritonsillaire abscessen had gehad, leed in de laatste jaren aan herhaaldelik optredende *amandelabscessen*; uitsluitend links. Deze abscessen konden worden geopend door met een sonde in een krypte in te gaan.

In tien gevallen was operatie aangewezen wegens anginae *met verwikkelingen.* In één geval was het lang nablijvende *kaakklem* en tevens sterke hypertrofie der amandelen (no. 16). Vijf maal ging angina gepaard of werd zij gevolgd door *gewrichtsrheumatiek* (nos. 36, 63, 64, 79, 92). Het ernstigste geval van deze groep was no. 79, waar in de loop van verscheidene maanden allerhevigste aanvallen van gewrichtsontsteking met hoge koorts elkaar snel opvolgden. Elke aanval ving aan met heftige slikpijn. In één geval (no. 63) ging de rheumatismus gepaard met endocarditis.

Endocarditis als onmiddellike verwikkeling van angina kwam voor bij een jongetje van acht jaar (no. 76). Een weinig weken

daarna optredende tweede angina werd gevolgd door exsudatieve *pleuritis*; terwijl een derde aanval, die zich wederom na zeer kort tijdsverloop voordeed, nogmaals dezelfde verwikkelingen bracht.

Albuminurie wordt driemaal vermeld (nos. 70, 74, 82). In een van deze gevallen was een langdurige, tot abscesvorming leidende *zwellling der halslymphklieren* voorgekomen.

In een twintigtal gevallen werden de patiënten in de tussenpozen tussen de akute anginae door *voortdurende of telkens herhaalde keelklachten* geplaagd. Zij worden hieronder nader besproken.

In de meeste van deze laatste gevallen, maar ook in een aantal der andere, waar geen slepende klachten bestonden, kon, door openspalken van de amandelen, proppen of etter in de krypten worden aangetoond en aldus de diagnose *tonsillitis lacunaris chronica* met zekerheid worden gesteld.

C—D. Slepende Keelklachten.

Behalve twintig gevallen, waar bovendien akute anginae voorkwamen, bevat mijn kasuïstiek nog veertien gevallen, waar alleen slepende keelbezwaren de aanwijzingen werden tot operatie.

De subjektieve lasten der slepende amandelontsteking zijn uitermate verschillend. Voor zover ze in de ziektegeschiedenissen zijn vermeld, geef ik ze weer in onderstaand lijstje, dat echter zeer zeker nog verre van volledig is.

Vage keelbezwaren	2	maal.
Keelpijn	17	„
Slikpijn of andere sliklast	5	„
Dikke keel	7	„
Droge of rauwe keel	4	„
Schrapen of slijm	2	„
Benauwdheid	1	„
Vieze smaak	1	„
Hoest	2	„
Riekende adem	1	„
Spraakbelemmering	1	„
Heesheid	2	„
Oorpijn	1	„

Hoofdpijn	2	maal.
Herhaalde lichte temperatuursverhoging . .	1	„
Amandelproppen, in de mond komend of in de amandelen zichtbaar	10	„

Boven is reeds gezegd, dat *amandelproppen*, die in het ziekteverhaal niet voorkwamen, in een aantal gevallen konden worden ontdekt door openspalken van de amandel. Men haakt daartoe hetzij de voorste boog of ook een amandelkrypte aan en trekt die zo ver mogelik naar voren en naar buiten. Enkele malen ook gelukte het, door druk op de amandel, een prop of ook vloeibare etter uit een hoger gelegen krypte-opening voor de dag te brengen. In andere gevallen, waar een scherpe diagnose, slepende amandelontsteking, niet kon worden gesteld, kwamen toch bij de operatie, bij het sterk aantrekken van de amandel, zulke proppen te voorschijn.

Een geheel afwijkend geval is no. 85. Deze patiënt bracht elke ochtend een witte vloeistof uit de keel op, die uit de rechter amandelstreek voor de dag kwam. De amandel was zeer klein, een omgebogen geknopte sonde kon door een krypte-opening worden ingebracht in een zakje dat de gehele amandel innam. Met de sonde kon aldus de amandel mediaanwaarts worden aangetrokken. Men kan dus hier van een *slepend amandelabsces* spreken.

E. Zwelling van Halslymphklieren.

Wegens deze aanwijzing zijn vijf patiënten, waarvan vier kinderen, geopereerd.

Een jongen van negentien jaar (no. 41), werd naar de kliniek gezonden wegens zijn sterke klierzwellingen aan beide kanten van de hals. In de rechter amandel werden kazige proppen vastgesteld. Bij operatie werden ook uit de linker amandel een groot aantal proppen uitgedrukt.

De vier andere patiënten (nos. 42, 43, 44, 48), kinderen van resp. zeven, zes, twaalf en vijf jaar oud, alle met klierpaketten aan de hals, met vermoeden op tuberkulose, werden ons voor tonsillektomte toegezonden. Bij één patient slechts (no. 48) was door positieve Pirquet tuberkulose vastgesteld. Een andere (no. 43) was ruim twee jaren tevoren in het gasthuis verpleegd geweest

wegens pleuritis; deze patiënt had ook dikwels keelklachten en herhaaldelik angina gehad. Patiënt no. 44 had zeven jaar tevoren tonsillotomie rechts en adenotomie ondergaan. Thans had zij een verbazend grote linker amandel en een zeer groot lymphoon aan de hals links.

Bij mikroskopies onderzoek van de amandelen, bij deze vier patiënten weggenomen, welk onderzoek in het laboratorium van prof. DE VRIES zeer nauwkeurig werd verricht (serie-sneden), is alleen bij patiënt no. 48 bij wie de Pirquet positief was tuberculose, met fraaie reuzen-cellen, aangetoond.

Omtrent de aanwijzing der tonsillektomie bij halsklier-tuberkulose verwijs ik naar hetgeen op blz. 67 en volgende is gezegd.

F. SYPHILIS.

Een geval van lueties primair affekt aan de linker amandel, bij een patiënt (no. 12), die herhaalde keelontstekingen had gehad. Ook de sekundaire verschijnselen zaten met hardnekkigheid op de amandel met name de rechter die slepend ontstoken bleek te zijn. Gedurende de Salvarsankuur en terwijl patiënt acht maanden zwanger was is de rechter amandel weggenomen.

G. LYMPHOSARKOOM.

In geval 87, naar welker uitvoerige ziektegeschiedenis ik verwijs, bestond de meest strikte aanwijzing voor tonsillektomie. Het gezwel, dat patiënt in zijn pharynx herbergde, was zó groot, dat men verbaasd stond over 's mans indolentie. Het was veel meer een lymphosarkomateus ontaarde amandel dan wel een van de amandelstreek uitgaand gezwel. Niettegenstaande zijn geweldige omvang was het goed bewegelik, zodat men van een „gesteeld type" van amandel zou moeten spreken. De verwijdering was dan ook gemakkelik en geschiedde volkomen.

Blijkens de ziektegeschiedenissen hebben bij een groot aantal van onze patiënten vroeger reeds *andere keelbehandelingen* plaats gehad. Met name vind ik vermeld — maar deze opgave is zeker niet volledig — :

Keeloperatie	4	maal.
Operatie der drie amandelen. . . .	5	„
Tonsillotomie . , ...	15	„
Adenotomie.	5	„
Klieven van amandelbruggen. . . .	1	„
Branden	6	„

3. De Operatie.

I. Een subjektief verschijnsel als *pijn* in een statistiek te brengen, levert eigenaardige moeilikheden op en de cijfers hebben dan ook slechts zeer betrekkelike waarde. Afgaand op de mededelingen der patiënten en nu en dan ook op onze eigen indruk, heb ik de mate der pijnlikheid voor al de weggenomen amandelen als volgt gerangschikt:

Geen of nagenoeg geen pijn	38
Geringe pijn	45
Matige pijn.	18
Vrij veel pijn	12
Zeer veel pijn.	2
Niet vermeld	9
In bedwelming geopereerd	30
	154

(Zie ook Hoofdstuk VII, bladz. 132).

II. De *bloeding* bij de operatie was:

Afwezig of *zéér gering* bij	93	geopereerde	amandelen.
Gering	„ 25	„	„
Matig	„ 18	„	„
Tamelik sterk.	„ 12	„	„
Ernstig	„ 0	„	„
Niet vermeld.	„ 6	„	„

Men vergelijke in geval no. 59 de sterke bloeding na tonsillotomie en de bloedeloze tonsillektomie.

III. Nabloeding, geheel onbeduidend, is tweemaal vermeld (nos. 2, 10). Belangrijke nabloeding eveneens tweemaal (nos. 46, 56); in beide gevallen kwam zij tot uiting door het opbraken

van grote hoeveelheden bloed een uur of vijf na de operatie. In beide gevallen werd zij gemakkelik bedwongen door gaasdruk; in het ene geval met coagulen-gaas.

IV. Niet in alle gevallen is de operatie *volledig geslaagd.* Volgens de ziektegeschiedenissen is 130 maal de amandel volledig verwijderd; 20 maal is een amandelrest in de nis achter gebleven; terwijl omtrent 3 patiënten (4 amandelen) geen opgaaf is geschiedt. In sommige gevallen (nos. 10, 11, 35, 52, 53, 67, 73, 92) is een bij de operatie achtergebleven rest later verwijderd.

V. De *plaatselike reaktie* na de operatie was in bijna alle gevallen zeer matig of ook heel gering en bestond uit roodheid, soms met licht oedeem, der gehemeltebogen, matig beslag op het wondvlak, zeer goed te verdragen keelpijn, die meestal enkele dagen aanhield, die echter in enkele gevallen de eerste dag vrij sterk was. Merkwaardigerwijze gaven enkele patiënten aan, niet de minste pijn te voelen na de operatie.

Driemaal (nos. 29, 39, 92) was de plaatselike reaktie in de vorm van zwelling, oedeem, sliklast biezonder sterk en duurde zij ook verscheidene dagen lang.

VI. Ook de *algemene reaktie* was vrijwel in alle gevallen geheel onbetekenend. Van de in kliniek geopereerde patiënten vind ik 31 maal vermeld dat *temperatuurverhoging* na de operatie niet is voorgekomen.

Van andere patiënten, wier temperatuurlijsten nog aanwezig zijn, is als hoogste temperatuur na de operatie genoemd: drie maal 37.2°; twee maal 37,3°; vier maal 37.4°; twee maal 37.6°; één maal 37.8°; één maal 38.2° en twee maal 38.3°. Al deze geringe temperatuurverhogingen kwamen voor op de tweede, derde of vierde dag na de operatie. De genoemde cijfers waren de hoogste getallen van de temperatuurlijsten; alle andere opnemingen bij deze patiënten waren lager. Van vijf gevallen vind ik geen opgave betreffende de temperatuur.

Omtrent de eigen gevallen van prof. BURGER zijn geen cijfers bewaard gebleven; temperatuursverhogingen van enig aanbelang zijn ook daar niet voorgekomen.

Eén enkel geval (no. 85) is gevolgd door een hoog-febriele

infektieuse aandoening, die echter eerst zes dagen na de operatie is opgetreden; terwijl tevoren het welbevinden ongestoord was. Deze ziekte bereidde aanvankelik grote diagnostiese moeilikheden. Zij begon met pijnlike lymphklierzwelling, die even aan een beginnend halsabsces heeft doen denken. Enkele dagen later deden pijnen op verschillende plaatsen en bronchiaal-katarrh, in verband met de heersende epidemie, de verdenking rijzen op Spaanse griep. Daarna ontstond op de huig een dik fibrinebeslag, geheel gelijkend op een diphtheritiese pseudomemtraan; evenwel bakteriologies werd diphtherie niet gevonden. Eindelik ontstond een typiese *aangezichtsroos*, die een normale, ten slotte gunstige loop heeft gehad. Ongetwijfeld moeten de ontstekingsverschijnselen in de keel en de sekundaire lymphklierzwellingen aan de hals aan de zelfde infektie worden geweten.

Het verband van deze ontsteking met de tonsillektomie blijft enigszins onzeker. Patiënte was degene met het slepende amandelabsces, waarvan de etter helaas niet bakteriologies was onderzocht. Overigens is van belang: 1⁰. de lange duur tussen de operatie en de eerste ziekteverschijnselen; 2⁰. het volmaakt normale en rustige voorkomen van de kleine tonsillektomiewond gedurende al deze tijd.

4. Gevolgen der Operatie.

A. Het gevolg der operatie in *ontleedkundig opzicht* is het volgende:

83 maal (bij 53 patiënten) bleek bij het laatste onderzoek, geruimen tijd na de operatie verricht, de *vorm der gehemeltebogen normaal* te zijn. De amandelnis, die onmiddellik na de operatie altijd zeer diep gaapt, was in al deze gevallen grotendeels opgevuld, evenwel nog min of meer duidelik te herkennen en met normaal slijmvlies bedekt.

In 3 gevallen waren *voorste en achterste boog geheel saamgegroeid* en aldus de amandelnis verdwenen.

Littekenweefsel met matige schrompeling, die tot geen enkel funktioneel bezwaar aanleiding gaf, vind ik 6 maal vermeld. Bij een van deze patiënten was beiderzijds de voet van de

voorste boog in de nis vergroeid, alsof de inplanting van de boog naar achteren was verplaatst. In een ander geval was de achterste boog met de zijwand van de pharynx vergroeid. Bij één geval staat „bogen wat gespannen". Overigens is een lichte asymmetrie, waarbij aan de geopereerde kant de bogen iets hoger of lager stonden dan aan de niet-geopereerde zijde, meer dan eens gezien. In één geval liep aan de geopereerde kant een vrij sterk gespannen littekenstreng naar de basis van de huig.

Deze laatste afwijking, beiderzijds — „vierkant gehemelte" (zie blz. 117) — is 5 maal voorgekomen (nos. 10, 11, 39, 40, 78). Alleen in het laatste geval heeft deze afwijking een belangrijk fuktioneel gevolg. Door de sterke dwarse littekenschrompeling is er een abnormaal grote afstand tussen het gehemelte en de achterwand van de pharynx en kan bij slikken en toongeving het gehemelte niet tegen die achterwand aan worden opgetrokken. Hier zou men dus een open neusspraak verwachten. Deze bestaat echter niet; waarschijnlik doordat in de neus-keelholte een groot adenoied aanwezig is. Om deze reden is de stoornis der gehemelte-funktie hier een tegenaanwijzing tegen adenoied-operatie.

Van 19 patiënten (33 geopereerde amandelen) is omtrent het ontleedkundig gevolg der operatie niets vermeld; deze patiënten hebben zich voor na-onderzoek niet vertoond.

In twee gevallen (nos. 39, 86) scheen bij het onderzoek, lang na de operatie, dat de amandelnissen met weefsel waren gevuld. Inderdaad was de plica triangularis intakt aanwezig en verdikt uitgespannen over de nis. Bij aanhaken van de plica was daarachter de lege nis zichtbaar.

In één geval (no. 46) waren de voorste bogen geheel verdwenen en dus ook geen nis meer te herkennen. De achterste bogen waren goed van vorm en er bestond geen enkele stoornis.

Nieuwgevormd amandelweefsel, terwijl toch bij de operatie de amandel volkomen verwijderd was, vind ik genoteerd in de gevallen nos. 11 (rechts), 18, 24, 39, 57, 78. Het sterkst was de nieuwvorming van amandelweefsel in geval 78, waar het zowel in als achter de amandelnis werd aangetroffen. Overigens verwijs ik voor dit vraagstuk naar bladzij 118.

Bij patiënt no. 24 werd twee-en-een-half jaar na de operatie in en achter de nis amandelweefsel aangetroffen. In het operatie-

verslag staat niet vermeld of de amandel volkomen verwijderd was. Ik mag aannemen dat zij dit niet was, daar het in de nis aanwezige weefsel krypten bevatte.

Dat een achtergebleven *amandelrest* sterk kan gaan woekeren, toont het duidelikste geval 11, waar een klein kwabje amandelweefsel, achtergebleven in de achterste boog, tot een noot-grote amandel is gewoekerd; ook geval 61.

Eveneens komt het voor, dat een achtergebleven amandelrest later schrompelt en verdwijnt. Dit gebeurde bijv. in nos. 55, 58.

Omtrent 19 patiënten (33 amandelen) is geen eindstatus kunnen worden opgenomen; bij 10 anderen (16 amandelen) is de operatie te kort geleden om over het ontleedkundig eindresultaat een oordeel te kunnen vellen.

B. Resultaten ten opzichte van de oorspronkelike klachten.

Anginae.

Aanvallen sedert de operatie *geheel weggebleven*	36	patiënten.
Nog slechts *één angina* sedert de operatie . . .	6	„
Angina *veel minder* talrijk en heftig	8	„
Anginae *gehouden*	2	„
Slechts kort geleden geopereerd	8	„
Geen bericht	12	„
Overleden ten gevolge van de operatie	1	patiënt.
	73	patiënten.

Trekken wij de laatste drie getallen, te zamen 21, van het gezamenlijk aantal af, dan blijkt dus, dat van 52 patiënten, die wegens herhaalde keelontstekingen werden geopereerd, 36 of **69.2** % *nooit meer een keelontsteking* hebben gehad.

6 patiënten hebben na de operatie nog *éénmaal* een keelontsteking gehad en zijn sedert vrijgebleven (nos. 6, 25, 27, 28, 50, 78). Hierbij zijn 2 patiënten (nos. 25, 50) waar deze ontsteking is opgetreden *aan de niet geopereerde kant.* Bij 1 andere (no. 6) was onvolledig geopereerd.

Ook de patiënten, die door de operatie niet geheel van hun anginae zijn bevrijd, gaven, op slechts twee uitzonderingen na, aan, dat na de operatie hun toestand zeer belangrijk was verbeterd (nos. 14, 24, 29, 33, 55, 58, 65, 77).

Van veel gewicht is voorts het feit, dat er bij deze niet volkomen genezen 8 patiënten niet minder dan 5 zijn, waar bij de operatie de amandel niet volledig was verwijderd.

Ook is belangrijk, dat bij de als genezen genoemde gevallen er drie zijn, die na onvolledige operatie nog één of meer anginae hebben gehad, welke echter na het wegnemen van de achtergebleven amandelrest blijvend van hun anginae zijn bevrijd. Deze gevallen illustreren wel zeer sprekend het nut der volledige amandelverwijdering (zie de nos. 10, 52, 73).

Hetzelfde geldt van een der beide patiënten, die na de operatie hun keelontstekingen hebben gehouden. Dit is de patiënte (no. 11) bij wie uit een in de achterste gehemelteboog achtergebleven amandelrest een nieuwe amandel met diepe krypten was gewoekerd. Het is van deze nieuw gewoekerde amandel, dat telkens weer keelontstekingen zijn uitgegaan. Sedert deze woekering is weggenomen, heeft patiënte het veel beter gemaakt en geen ontsteking meer gehad, maar de tijd tot oordelen is nog te kort.

De enige, die bij de operatie geen baat heeft gevonden, is patiënt no. 56, bij wie de *amandelabscessen* wel is waar aan de geopereerde linkerzijde nooit meer zijn teruggekeerd, maar die toch bij herhaling weer ontstekingen heeft gehad aan die zelfde zijde, nu en dan overgaand op de rechterkant en aanleiding gevend tot abscesvorming in de amandel aldaar.

Nòg merkwaardiger en vollediger dan ten opzichte van de katarrhale en lakunaire anginae is het resultaat der operatie geweest ten opzichte van de *peritonsillaire abscessen*. In twee-en-twintig ziektegeschiedenissen worden deze abscessen vermeld — één van deze is gestorven (no. 15) omtrent twee werd geen bericht verkregen (nos. 4, 23). Zwijg ik voorts van twee, bij wie de operatie pas kort geleden is geschied (nos. 88, 92), dan zien wij dat al de negentien overblijvende patiënten (nos. 2, 6, 11, 19, 20, 24, 27, 30, 31, 33, 36, 37, 50, 55, 56, 58, 64, 65, 66) *nooit weer een peritonsillair absces hebben gehad.*

Omtrent het lot van tien patiënten, die *angniae met verwikkelingen* hebben doorgemaakt, is het volgende te vermelden:

één patiënt (no. 92) is te kort geleden geopereerd om reeds te

kunnen meetellen; één andere (no. 16) heeft zich niet meer vertoond en liet ons zonder bericht. Al de anderen (nos. 36, 63, 64, 70, 74. 76, 79, 82) zijn door de operatie zowel van hun anginae als van de boven beschreven verwikkelingen bevrijd geworden.

Het enige *sterfgeval* in deze kasuïstiek (no. 15) is een geval van status thymo-lymphaticus. Ik verwijs naar de uitvoerige ziekte-geschiedenis.

Slepende Amandelontsteking.

De gevolgen der operatie ten opzichte van de slepende of telkens terugkerende keelbezwaren laten zich als volgt rangschikken.

Van deze 34 patiënten zijn na de operatie de klachten:

Geheel verdwenen (nos. 17, 18, 21, 22, 40, 50, 52, 53, 57, 58, 59, 62, 67, 69, 71, 75, 83, 86	18 gevallen
Veel verbeterd (nos. 29, 32, 47, 61, 65, 68, 72, 81, 84)	9 „
Niet verbeterd (no. 85)	1 geval
Slechts kort geleden geopereerd (nos. 49, 88, 90, 91, 94)	5 gevallen
Geen bericht (no. 9)	1 geval
	34 gevallen

Trek ik de beide laatste groepen af, dan zijn op een geheel van 28 patiënten de resultaten aldus:

Klachten verdwenen	18 maal	≐	64 %
„ veel verbeterd	9 „	=	32 %
„ niet „	1 „	=	3 %

Halsklier-zwelling.

Bij de jongen van negentien jaar (no. 41), is kort na de operatie de zwelling aan de hals iets kleiner geworden; daarna echter niet meer, zodat patiënt voor verdere behandeling naar de roentgen-polikliniek is verwezen.

Van de vier geopereerde kinderen is het tuberkulose patiëntje (no. 48) te kort geleden geopereerd om reeds een gevolg te

kunnen vermelden. Patiënt no. 44 met haar grote linker amandel en linkszijdige klierzwelling heeft niets meer van zich laten horen.

Bij de beide andere kinderen (nos. 42, 43) is na de operatie de klierzwelling zó sterk teruggegaan, dat bij geen van beiden een bestralingsbehandeling meer rede van bestaan had.

Syphilis.

Onze patiënt, (no. 12), die, gedurende een krachtige salvarsan-kuur, een maand vóór haar bevalling van haar slepend ontstoken rechter amandel is bevrijd, heeft van deze operatie in geen enkel opzicht bezwaar ondervonden. Haar kind is op tijd geboren; haar keelklachten zijn, voor zoover ons bekend, verdwenen.

Lymphosarkoom.

Deze patiënt (no. 87) is steeds vrij geweest van recidief in de pharynx. De amandelnis was geheel verdwenen en is zo tot het laatst toe gebleven. Evenwel patiënt is niettegenstaande een krachtige bestralingsbehandeling aan de gevolgen van zijn lymphklier-aandoening kachekties gestorven.

Algemeene gezondheidstoestand.

Onaangename gevolgen der operatie zijn bij heel deze reeks van patiënten zoo goed als niet voorgekomen. Droge keel na de operatie vind ik vermeld bij de nos. 22, 38; hoofdpijn bij no. 27, terwijl echter verband van deze met de operatie niet blijkt. Groter vatbaarheid voor verkoudheid werd aangegeven door pat. no. 30. Bij pat. no. 60 meende de vader (arts) een jaar na de operatie, dat het kind vatbaarder bleek voor akute infekties; het had dysenterie, strottenhoofdkatarrh en griep doorgemaakt. Later echter (sedert vijf jaar!) is van groter vatbaarheid nooit meer iets gebleken.

Verhoogd algemeen welbevinden, *verbetering van de algemene gezondheid* werd door vele patiënten aangegeven. In het biezonder verwijs ik naar de nos. 52, 53, 60, 62, 77, 81, 83.

HOOFDSTUK IX.

Samenvatting.

I. De *fysiologiese betekenis* der amandelen is nog zeer onvoldoende bekend. Zij behoren tot de lymfatiese organen. Misschien spelen zij een rol bij de bestrijding van infekties. Ook zijn er goede gronden om ze te rekenen tot de bloedbereidende organen.

II. Het is onwetenschappelik, aan deze konstante organen een nuttige *fysiologiese funktie* te ontzeggen.

III. Akuut en slepend ontstoken amandelen zijn zeer dikwels een *bron van infektie* voor het algemene organisme en voor verwijderde organen.

IV. Tegen de slepende amandelontsteking zijn de *behoudende behandelingswijzen* in vele gevallen machteloos.

V. Tonsillotomie is een *minder ingrijpende* operatie dan tonsillektomie. Zij heeft het voordeel, dat zij altijd kan worden gedaan zonder algemene bedwelming.

VI. Dat tonsillektomie een *gevaarliker* ingreep zou zijn dan tonsillotomie is niet bewezen, altans niet wanneer de operatie met alle nodige voorzorgen geschiedt. (vergel. XVI).

VII. Met name is het gevaar voor ernstige *bloeding* niet groter bij de tonsillektomie.

Ook kan na tonsillektomie een ernstige bloeding met veel meer zekerheid worden beheerst dan na tonsillotomie.

VIII. Het tegen de tonsillektomie geopperde bezwaar, dat men het organisme zou beroven van een nuttig *fysiologies orgaan*, gaat niet op, wanneer het een zieke amandel geldt.

IX. Alleen door verwijdering van de amandel met kapsel en al — tonsillektomie — kan met zekerheid *al het zieke amandelweefsel* worden verwijderd.

X. De *profylaktiese tonsillektomie* der Amerikanen, in dezelfde gedachtengang als de koepokinenting, is te verwerpen.

XI. Slepende *amandelvergroting* bij kinderen vereist niet tonsillektomie, maar tonsillotomie, tenzij de operatie tevens geschiedt op grond van herhaalde akute keelontstekingen.

XII. Tonsillektomie is aangewezen:

a. bij *herhaalde akute amandelontstekingen* of peritonsillaire abscessen;

b. na een akute angina, of na herhaalde akute anginae, die gepaard zijn gegaan of gevolgd zijn door *ernstige verwikkelingen;*

c. bij slepende amandelontsteking met belangrijke bezwaren, als: droge, of op andere wijze hinderlike keel, hardnekkige schraap- of hoestneiging, riekende adem, enz.;

d. bij *rheumatiese* aandoeningen, *nierontstekingen, hartziekten* en tal van andere verwijderde ontstekingen, die men reden heeft op rekening te stellen van een slepende amandelontsteking;

e. bij *tuberkulose der halsklieren* en bij kinderen in het algemeen bij sterke halsklierzwelling, wanneer er reden is deze van de amandelen af te leiden;

f. bij *kwaadaardige nieuwvormingen*, met name sarkoom en lympho-sarkoom, wanneer deze tot de amandel beperkt zijn;

g. bij primaire *syphilis* der amandel, wanneer die te rechter tijd wordt erkend;
bij sekundaire en tertiaire syphilis, wanneer deze met hardnekkigheid in een amandel zetelen;

h. bij het „dragen" van *diphteriebacillen*, als er reden bestaat aan te nemen, dat zij zich in hoofdzaak in de amandelen ophouden.

XIII. *Normaal voorkomen* eener amandel is geen bewijs, dat het orgaan gezond is.

XIV. *Neurastheniese aard* van een patiënt is geen tegenaanwijzing tegen tonsillektomie, in geval van hardnekkige keelbezwaren.

XV. Er bestaan geen eigenlijke *tegenaanwijzingen* tegen tonsillektomie, behalve die, welke tegen elke operatie gelden.

XVI. De tonsillektomie is geen onbetekenende ingreep. Zij vereist *ziekenhuisverpleging* van de patiënt en techniese geoefendheid van de operateur.

XVII. Tenzij bij kinderen en bij zéér angstige, kleinzerige patiënten, doe men haar altijd in *plaatselike ongevoeligheid*.

XVIII. Het *ontleedkundig gevolg* der operatie is in de meerderheid der gevallen het grotendeels verstrijken van de amandelnis; waarbij de vorm der gehemeltebogen behouden blijft.

XIX. *Storingen van de stem*, tengevolge van littekenschrompeling in de fauces zijn zeer zeldzaam.

Toch is haar mogelikheid een reden om bij zangers voor deze operatie een zeer scherpe aanwijzing te eisen.

XX. De *gevolgen der operatie* ten opzichte der oorspronkelike bezwaren zijn, wanneer op goede aanwijzingen wordt geopereerd, uitermate gunstig.

Tevoren telkens zich herhalende akute keelontstekingen komen in de grote meerderheid der gevallen daarna niet meer voor.

Ook de slepende keelbezwaren verdwijnen of worden zéér verminderd in verreweg de meeste gevallen.

Infektieuse verwikkelingen, van amandelontsteking afhankelik — met name rheumatismus, hart- en nieraandoeningen, — ondervinden in de meerderheid der gevallen van de operatie een zeer gunstige invloed.

Eveneens de algemene toestand der patiënten.

XXI. Na tonsillektomie opnieuw zich voordoende angina is dikwels gevolg van *onvolledig verrichte operatie*.

Juist deze gevallen bewijzen het goed recht der tonsillektomie.

XXII. Blijvend *nadelige gevolgen* der operatie komen, prakties gesproken, eigenlik niet voor.

XXIII. Veel meer dan tot dusver geschiedt, zullen *de praktiserende geneeskundigen*, in gevallen van rheumatismus, pyaemiese en septiese toestanden en tal van slepende orgaanontstekingen, moeten denken aan de mogelikheid ener tonsillaire infektie.

STELLINGEN.

I.

Veel meer dan in de praktijk wordt erkend, is, in gevallen van rheumatisme, pyaemiese en septiese toestanden en tal van slepende orgaan-ontstekingen tonsillektomie aangewezen.

II.

Tonsillektomie is geen onbetekenende operatie; zij vereist ziekenhuis verpleging en techniese bedrevenheid. Onder deze voorzorgen is ze niet gevaarliker dan tonsillotomie.

III.

Ter diagnostisering en behandeling van vreemde voorwerpen in de slokdarm zijn alle blinde methoden (sondes, bougies, munte- of gratevangers enz.) ten strengste af te keuren.

IV.

Het verdient aanbeveling de gezonde kraamvrouw, in de kliniek, van af de derde dag te laten opstaan.

V.

Bij elephantiasis van de extremiteiten verdient de operatie van Kondoléon aanbeveling.

VI.

Het nuttige effekt van de lege artis uitgevoerde pubiotomie is ook voor latere baringen niet onbetekenend.

VII.

Bij de darm-invaginatie (intussusceptie) moeten de interne middelen b.v. clysmata, lucht-insufflaties enz. beschouwd worden als tijdrovend, ondoelmatig en gevaarlik.

VIII.

De sterke samentrekking van het gladde spierweefsel bij abnormaal sterke peristaltiek, al of niet gepaard gaande met trekken van het mesenterium, geeft slechts een onvoldoende verklaring voor het tot stand komen van koliekpijnen.

De sterke wandspanning der holle organen als gevolg van de versterkte peristaltiek is daarbij eveneens een zeer voorname faktor.

IX.

Het gebruik van tabak is van veel groter nadeel voor de gezondheid dan gewoonlik wordt aangenomen.

X.

Bloedtransfusie verdient bij sekundaire en andere anaemieën veel meer toepassing dan hier te lande gemeenlik geschiedt.

XI.

Onverwachte plotselinge thymus-dood berust niet op mechaniese druk maar op storing in de interne sekretie.

XII.

Bij de behandeling van trachoom verdient de aspiratiemethode aanbeveling.

XIII.

Aan elke universiteit behoort, voor de geneeskundige studenten, de gelegenheid te bestaan te worden ingewijd in de psycho-therapie.
